Lekarz Mateusz Kuć

Znaczenie długości przedniego płatka zastawki mitralnej w operacyjnym leczeniu kardiomiopatii przerostowej.

Rozprawa na stopień doktora nauk medycznych

Promotor:

Prof. dr hab. n. med. Mariusz Kuśmierczyk

Promotor pomocniczy:

dr n. med. Piotr Kołsut

Narodowy Instytut Kardiologii im. Prymasa Tysiąclecia

Stefana Kardynała Wyszyńskiego w Warszawie

Klinika Kardiochirurgii i Transplantologii

Warszawa 2021

Słowa kluczowe: kardiomiopatia przerostowa, miektomia, zwężenie drogi odpływu lewej komory, dysfunkcja zastawki mitralnej

Wykaz skrótów:

- 2H - two-chamber view, projekcja dwujamowa,
- 4H - four-chamber view, projekcja czterojamowa,
- ACCF/AHA – American College of Cardiology Foundation / American Heart Association,
- ACEi – angiotensin-converting-enzyme inhibitors, inhibitory konwertazy angiotensyny,
- AF – atrial fibrillation, migotanie przedsionków,
- AML - anterior mitral valve leaflet, przedni płatek zastawki mitralnej,
- ARB – angiotensin receptor blockers, antagoniści receptora angiotensyny,
- ASD - atrial septal defect, ubytek przegrody międzyprzedsionkowej,
- BSA - body surface area, powierzchnia ciała,
- CAD – coronary artery disease, choroba wieńcowa,
- COPD (POChP) – chronic obstructive pulmonary disease, przewlekła obturacyjna choroba płuc,
- CPB - cardiopulmonary bypass, krążenie pozaustrojowe,
- EDV – end-diastolic volume, objętość końcoworozkurczowa,
- ESC - European Society of Cardiology, Europejskie Towarzystwo Kardiologiczne,
- ESV – end-systolic volume, objętość końcowoskurczowa,
- HCM – hypertrophic cardiomyopathy, kardiomiopatia przerostowa,
- HF - heart failure, niewydolność serca,
- ICD - implantable cardioverter-defibrillator, wszczepialny kardiowerter-defibrylator serca,
- LGE - late gadolinium enhancement, późne wzmocnienie pokontrastowe,
- LVOT – left ventricular outflow tract, droga odpływu lewej komory,
- LVOTO - left ventricular outflow tract obstruction, zawężenie drogi odpływu lewej komory,
- Mass – masa lewej komory,
- MRI - magnetic resonance imaging, obrazowanie metodą rezonansu magnetycznego,
- nsVT – non-sustained ventricular tachycardia, nieutrwalony częstoskurcz komorowy,
- NYHA - New York Heart Association, Nowojorskie Towarzystwo Kardiologiczne,
- PCI - percutaneous coronary interventions, przezskórna interwencja wieńcowa,

- SAM - systolic anterior motion, skurczowy ruch przedniego płatka,
- SCD - sudden cardiac death, nagły zgon sercowy,
- sVT - supraventricular tachycardia, częstoskurcz nadkomorowy,
- TEE - transesophageal echocardiography, echokardiografia przezprzełykowa,
- TIA - transient ischemic attack, przemijający atak niedokrwienny,
- TTE - transthoracic echocardiography, echokardiografia przezklatkowa,
- VSD - ventricular septal defect, ubytek przegrody międzykomorowej.

Spis treści

1. Wstęp 7
1.1 Epidemiologia i patogeneza kardiomiopatii przerostowej 7
1.2 Patofizjologia i przebieg naturalny kardiomiopatii przerostowej 10
1.2.1 Zwężenie drogi odpływu lewej komory 10
1.2.2 Niedomykalność zastawki mitralnej, SAM 11
1.2.3 Nagły zgon sercowy (SCD) 13
1.2.4 Niewydolność serca 14
1.2.5 Tętniak koniuszka lewej komory. 15
1.3. Diagnostyka kardiomiopatii przerostowej i wskazania do leczenia inwazyjnego 16
1.3.1 Diagnostyka obrazowa 16
1.3.2 Leczenie chirurgiczne 17
1.3.3 Leczenie przezskórne 23
2. Hipoteza badawcza 24
3. Cel badania 25
4. Metodyka badania 26
4.1 Badana populacja i podział na grupy 26
4.2 Echokardiografia 27
4.3 Rezonans magnetyczny 28
4.4 Statystyka 28
5. Wyniki 29
5.1 Charakterystyka szczegółowa badanej populacji. 29
5.1.1 Redukcja gradientu w drodze odpływu lewej komory 32
5.1.2 Redukcja niedomykalności zastawki mitralnej 32
5.1.3 Obraz kliniczny po operacji 34
5.2 Charakterystyka szczegółowa grup pacjentów 36
5.2.1 Redukcja gradientu w grupach 38

5.2.2 Redukcja niedomykalności mitralnej 39
5.2.3 Obraz kliniczny 42
6. Dyskusja 45
6.1 Redukcja gradientu w LVOT 45
6.2 Redukcja niedomykalności mitralnej 47
6.3 Długość przedniego płatka a gradient 48
6.4 Obraz kliniczny po zabiegu miektomii. 49
7. Ograniczenia badania 50
8. Wnioski 51
9. Piśmiennictwo 52
10. Streszczenie 65
11. Summary 68
12. Spis tabel 71
13. Spis rycin 73

1. Wstęp

1.1 Epidemiologia i patogeneza kardiomiopatii przerostowej

Częstość występowania kardiomiopatii przerostowej szacuje się na 0.02-0.23% (1) lub około 1:500 dorosłych (2). Jest to najczęstsza dziedziczna choroba serca oraz jednocześnie główna przyczyna nagłego zgonu sercowego u młodych dorosłych (3–6). Statystyki dotyczące częstości występowania HCM w zdecydowanej większości opierają się na przesiewowych badaniach echokardiograficznych i nie obejmują pacjentów z mutacją genu białka sarkomeru oraz prawidłowym obrazem echokardiograficznym, stąd można sądzić, iż jest to liczba niedoszacowana (tabela 1).

Tabela 1. Podsumowanie badań przedstawiających chorobowość i częstość występowania kardiomiopatii przerostowej. Źródło: wytyczne ESC 2014 (1).

Pierwszy autor (rok publikacji)	Sposób przeprowadzenia badania	Chorobowość (%) lub częstość występowania/100 000	Średni wiek w chwili rozpoznania (lata)	Mężczyźni (%)
Hada i wsp. (1987)	Echokardiografia po badaniach przesiewowych/ocenie klinicznej	0,17%	47	91%
Codd i wsp. (1989)	Badanie rejestrowe	0,02%	59	60%
Maron i wsp. (1995)	Echokardiograficzne populacyjne badanie przesiewowe	0,17%	30	71%
Corrado i wsp. (1998)	Echokardiografia po badaniach przesiewowych/ocenie klinicznej	0,07%	20	91%
Maron i wsp. (1999)	Echokardiografia po badaniach przesiewowych/ocenie klinicznej	0,19%a	57a	51%a
Nistri i wsp. (2003)	Echokardiografia po badaniach przesiewowych/ocenie klinicznej	0,05%	19	Badano tylko mężczyzn
Zou i wsp. (2004)	Echokardiograficzne populacyjne badanie przesiewowe	0,16%	52	69%
Maron i wsp. (2004)	Echokardiograficzne populacyjne badanie przesiewowe	0,23%	64	50%
Maro i wsp. (2006)	Echokardiografia po badaniach przesiewowych/ocenie klinicznej	0,19%	55	68%
Ng i wsp. (2011)	Echokardiografia po badaniach przesiewowych/ocenie klinicznej	0,005%	19,5	Badano tylko mężczyzn
Lipshultz i wsp. (2003)	Badanie rejestrowe	0,47/100 000	5,9	BD
Nugent i wsp. (2005)	Badanie rejestrowe	0,32/100 000	0,47	69

BD — brak danych ; Odnosi się tylko do rozpoznania de novo.

Nie stwierdzono istotnych różnic w częstości występowania HCM w zależności od kontynentu czy pomiędzy rasami (7–16). Kliniczne objawy choroby najczęściej ujawniają się po 25 roku życia (13) z niewielką przewagą mężczyzn. Wcześniejszy początek oraz mniej korzystny przebieg choroby może wiązać się z występowaniem licznych mutacji sarkomeru i występuje u powyżej 5% chorych (17–22).

Istnieje rozbieżność w definicji kardiomiopatii przerostowej pomiędzy wytycznymi towarzystw europejskich i amerykańskich. Wytyczne ACC/AHA z 2011 roku definiują kardiomiopatię przerostową jako niewyjaśniony przez chorobę układową bądź inną chorobę serca przerost mięśnia lewej komory ≥ 15 mm bez towarzyszącego poszerzenia jej jamy oraz stwierdzenie znanej mutacji lub nierozstrzygnięty status genetyczny (23). Wytyczne Europejskiego Towarzystwa Kardiologicznego z 2014 poszerzają w sposób znaczny powyższą definicję, włączając do niej wszystkie jednostki chorobowe prowadzące do przerostu mięśnia lewej komory (1).

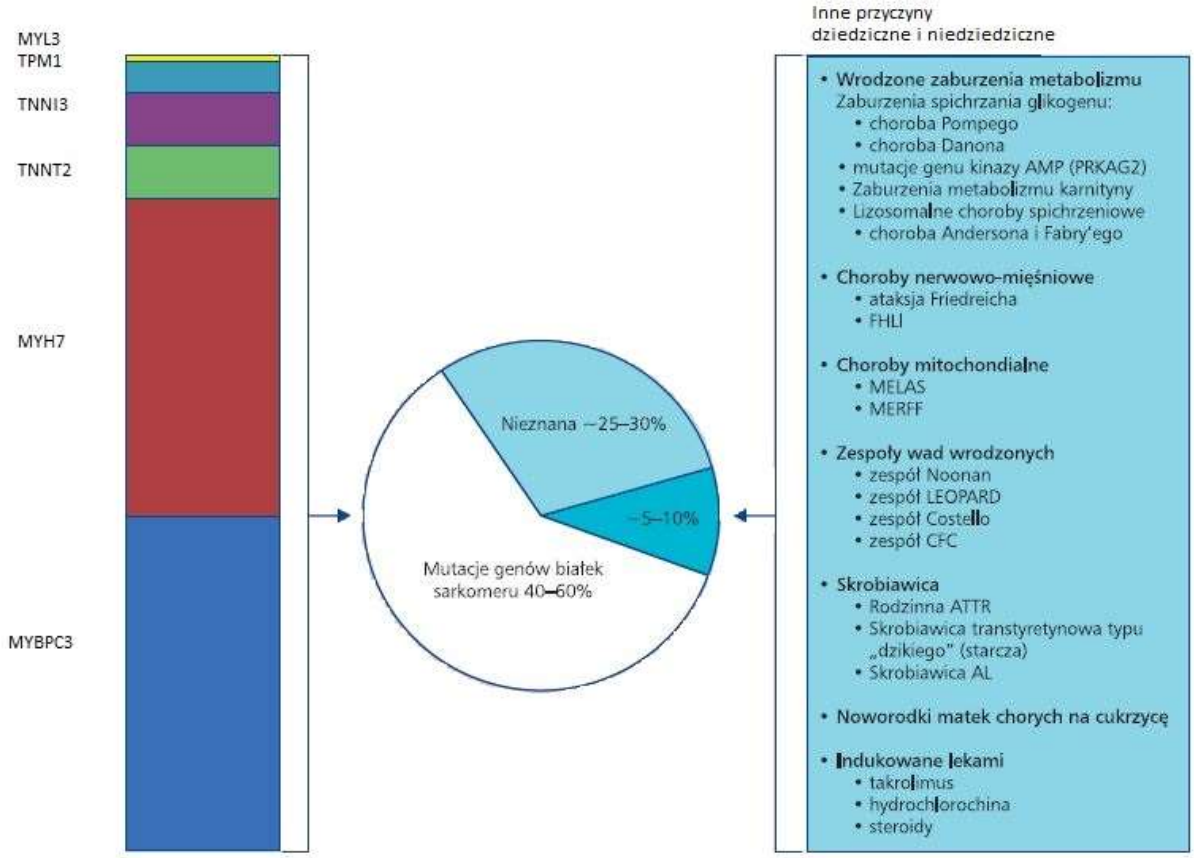

AL — łańcuch lekki amyloidu; ATTR — skrobiawica transtyretynowa; CFC — sercowo-twarzowo-skórny; FHL-I — białko 1 FHL; LEOPARD — plamy soczewicowate, nieprawidłowy obraz EKG, hiperteloryzm oczny, zwężenie pnia płucnego, nieprawidłowości narządów płciowych zewnętrznych, zahamowanie wzrostu, głuchota czuciowo-nerwowa; MELAS — miopatia mitochondrialna, encefalopatia, kwasica mleczanowa, występowanie incydentów podobnych do udarów; MERF — padaczka miokloniczna z obecnością włókien „poszarpanych" („szmatowatych"); MYL3 — łańcuch lekki miozyny 3; MYBPC3 — białko C wiążące miozynę, typu sercowego; MYH7 — łańcuch ciężki miozyny 7; TNNI3 — sercowa troponina I; TNNT2 — troponina T; TPM1 — łańcuch a_1 tropomiozyny

Rycina 1. Różnorodna etiologia kardiomiopatii przerostowej; Większość przypadków HCM u młodzieży i dorosłych wynika z mutacji genów białek sarkomeru. Źródło: wytyczne ESC 2014 (1).

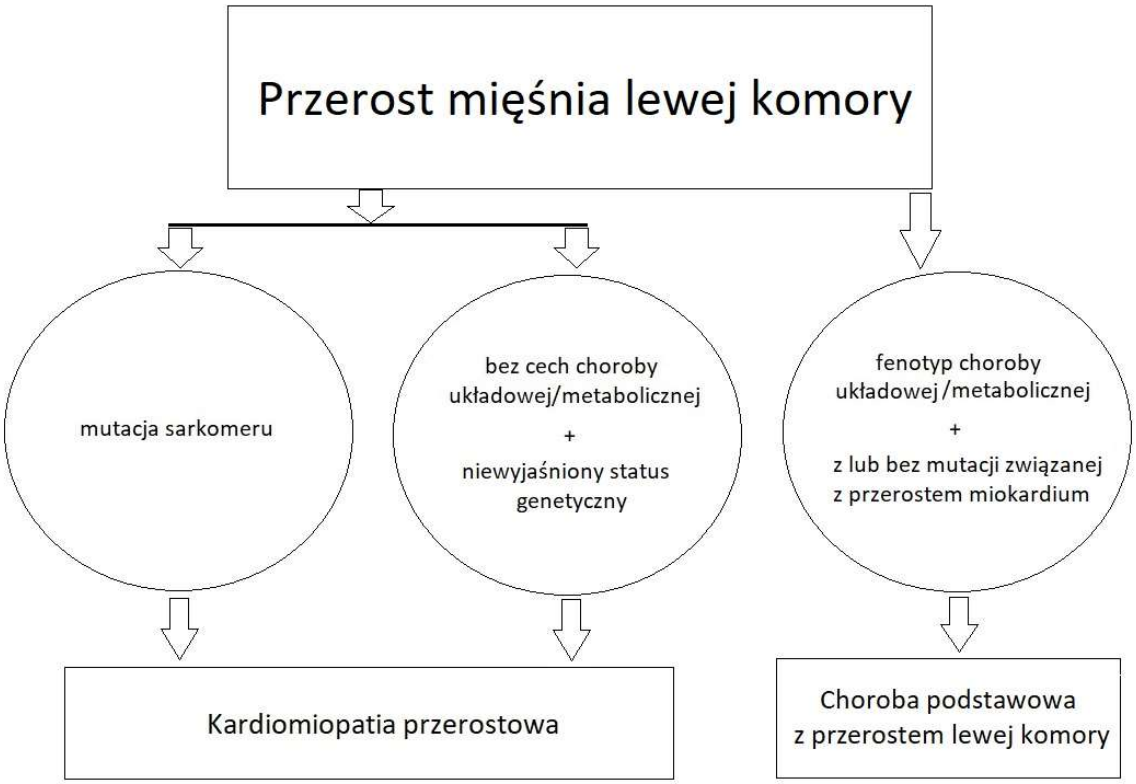

Rycina 2. Etiologia kardiomiopatii przerostowej wg wytycznych ACCF/AHA (23).

1.2 Patofizjologia i przebieg naturalny kardiomiopatii przerostowej

1.2.1 Zwężenie drogi odpływu lewej komory

Przerost mięśnia sercowego w kardiomiopatii przerostowej nie ma jednego charakterystycznego wzoru, może on obejmować każdy z segmentów serca i najczęściej jest asymetryczny, tzn. stosunek grubości przegrody międzykomorowej do ściany wolnej lewej komory wynosi ≥ 1.3-1.5. Częstość lokalizacji przerostu jest zależna od metodyki badania. Badanie rezonansem magnetycznym jest metodą o większej czułości, szczególnie jeżeli przerost umiejscowiony jest w segmentach podstawnych ściany przedniej lub koniuszkowych (24–26), stąd publikacje oparte o badania echokardiograficzne mogą zaniżać rozpowszechnienie tych lokalizacji. Stopień przerostu miokardium nasila się wraz z ilością zajętych segmentów (26). Zdecydowanie najczęściej przerośnięte są segmenty przednio-przegrodowe oraz segment podstawny ściany przedniej (86% - 96%) (26,27). Umiejscowienie to predysponuje do zwężenia podaortalnego drogi odpływu krwi z lewej

komory (LVOTO) oraz w dużej mierze przyczynia się do upośledzenia funkcji zastawki mitralnej. Zwężenie śródkomorowe może być wywołane przerostem miokardium, zwykle segmentu środkowego tylno-przegrodowego (76%) (26), bądź przerostem i anomaliami mięśni brodawkowatych (28). Śródkomorowy gradient występuje u około 9,4% pacjentów z HCM (29). Może on powodować ostre rozdęcie koniuszka z niestabilnością hemodynamiczną bądź, w dłuższym okresie czasu, być przyczyną powstania tętniaka koniuszka (30,31). Rzadziej spotyka się przerost miokardium w segmentach koniuszkowych: 1-2% w populacji państw tzw. zachodnich (32), rokowanie tych chorych nie różni się od pozostałych pacjentów z HCM. W populacji japońskiej przerost segmentów koniuszkowych jest częstszy, dotyczy on około 25% chorych z HCM, jednak przebieg choroby w tej populacji jest łagodny (33–35).

Pomiaru i gradacji stopnia zwężenia dokonuje się za pomocą echokardiografii, mierząc szybkość prądu krwi przy pomocy Dopplera fali ciągłej i wyliczając gradient ze zmodyfikowanego równania Bernoulliego (peak $G = 4v^2$) (36). Za podwyższony uznaje się gradient w LVOT $\geq$ 30 mmHg w spoczynku lub w trakcie wysiłku, natomiast gradient $\geq$ 50 mmHg wiąże się z istotnym wzrostem oporu dla wypływu krwi z lewej komory (37). Podwyższony gradient obserwuje się u około 70% pacjentów z HCM (38), wiąże się on z niekorzystnym odległym rokowaniem co do przeżywalności (39).

1.2.2 Niedomykalność zastawki mitralnej, SAM

Niedomykalność zastawki mitralnej jest powszechna w grupie pacjentów z kardiomiopatią przerostową oraz zwężeniem drogi odpływu lewej komory. Występuje zdecydowanie częściej w zwężeniu podaortalnym niż śródkomorowym (40). Przerost segmentów podstawnych przegrody międzykomorowej oraz anomalie budowy zastawki mitralnej predysponują do powstawania efektu SAM (*ang. systolic anterior motion*), czyli ruchu przedniego płatka mitralnego w kierunku LVOT w skurczu. Niedomykalność zastawki mitralnej powstaje w mechanizmie relatywnie krótkiego płatka tylnego, który nie podąża za AML podczas SAM, prowadząc do przerwania linii koaptacji (41–43). Typowa fala niedomykalności charakteryzuje się kierunkiem bocznym i tylnym. Jej stopień może być zmienny i podobnie jak gradient w LVOT, może zależeć od wypełnienia lewej komory, jej kurczliwości i częstości rytmu serca (37,44,45). Istotna niedomykalność mitralna *per se* objawia się, podobnie jak HCM, dusznością oraz ograniczoną tolerancją wysiłku, stąd leczenie inwazyjne powinno mieć na celu eliminację niedomykalności. Efekt SAM może przybierać

różne postaci, od łagodnej charakteryzującej się jedynie ruchem szczytu AML w kierunku przegrody do postaci ciężkiej, gdzie płatek przedni przylega do przegrody przez ponad 30% skurczu. Stopień ciężkości SAM koreluje z ciężkością LVOTO mierzoną inwazyjnie (46) oraz ze stopniem niedomykalności zastawki mitralnej (43).

Patologiami zastawki mitralnej, które mogą towarzyszyć HCM i jednocześnie predysponować do niedomykalności i LVOTO są (28,37,47–52):

a. wydłużone płatki zastawki mitralnej (49,53): wydłużony może być zarówno płatek przedni jak i tylny, możliwy jest również izolowany SAM tylnego płatka (54),
b. dodatkowe bądź zmienione patologicznie nici ścięgniste (55),
c. patologia mięśni brodawkowatych: mięśnie brodawkowate mogą być przemieszczone w kierunku ściany przedniej i przypodstawnie (56–60), możliwa jest różnego stopnia fuzja mięśni z wolną ścianą komory, bezpośrednie połączenie z wolnym brzegiem płatka mitralnego w okolicy segmentu A1 (48,61), dodatkowe głowy mięśnia brodawkowatego przednio-bocznego (28), mostki mięśniowe łączące głowy mięśni ze ścianą lewej komory (62).

Wpływ długości przedniego płatka mitralnego na niedomykalność zastawki nie jest jednoznaczny. Kluczową rolę w prawidłowej funkcji zastawki odgrywa wzajemna relacja i geometria obu płatków oraz długość koaptacji. Mała długość koaptacji oraz relatywnie krótki lub mało mobilny płatek tylny będą sprzyjać powstawaniu niedomykalności mitralnej (42). Wydłużone płatki zastawki mitralnej sprzyjają natomiast występowaniu zarówno dynamicznego wzrostu gradientu w LVOT, jak i powstawaniu SAM (42,43,51,52). Badania opisujące powyższe zależności były przeprowadzane na pacjentach, którzy nie byli poddawani leczeniu operacyjnemu.

1.2.3 Nagły zgon sercowy (SCD)

Nagły zgon sercowy jest jednym z najbardziej niepomyślnych przebiegów klinicznych kardiomiopatii przerostowej. Zagrożonych SCD jest około 1-2% pacjentów z HCM w skali roku (23,63). Szczególną grupą chorych są młodzi dorośli, wśród których kardiomiopatia przerostowa obok anomalii naczyń wieńcowych są głównymi przyczynami zgonu (64). Ze względu na skalę problemu i grupę wiekową zagrożonych pacjentów, młodych dorosłych, zwykle aktywnych fizycznie i zawodowo, poszukiwanie czynników ryzyka i zapobieganie SCD ma szczególne znaczenie. Sugerowanymi w literaturze czynnikami ryzyka są:

1. wywiad przerwanego sVT lub SCD, wiąże się z ryzykiem nawrotów zaburzeń rytmu wynoszącym około 10% rocznie (23),
2. wywiad SCD w rodzinie, dotyczy szczególnie krewnych pierwszego stopnia (23): jeżeli wystąpił niewyjaśniony zgon < 40 r.ż. lub w każdym wieku w związku ze stwierdzonym HCM,
3. omdlenia, niezwiązane z zaburzeniami neurologicznymi, szczególnie jeżeli występują w ostatnich sześciu miesiącach,
4. nieutrwalony częstoskurcz komorowy (nsVT), szczególnie jeżeli występuje <30 r.ż. lub jest indukowany wysiłkiem (23),
5. maksymalna grubość mięśnia sercowego, szczególnie >30 mm u młodszych pacjentów (65),
6. nieprawidłowa reakcja tensyjna na wysiłek (brak wzrostu ciśnienia o min. 20 mmHg lub spadek o przynajmniej 20 mmHg), szczególnie u chorych ≤ 40 r.ż. (66). Może być ona wywołana LVOTO bądź upośledzeniem oporu obwodowego (67),
7. podwyższony gradient w drodze odpływu lewej komory ≥ 30 mmHg w spoczynku (68,69), ryzyko rośnie wraz ze wzrostem gradientu (68),
8. późne wzmocnienie pokontrastowe (LGE) w badaniu rezonansem magnetycznym. LGE jest wskaźnikiem włóknienia miokardium, które może odpowiadać za powstawanie zaburzeń rytmu serca pod postacią tachyarytmii komorowych (70),
9. tętniak koniuszka, rozwija go około 2% pacjentów z HCM (31) i wiąże się on ze zwiększonym ryzykiem rozwoju skrajnej niewydolności krążenia oraz SCD,
10. mutacje. Dostępna literatura jest sprzeczna co do obecności złośliwych i łagodnych mutacji. Wczesne badania sugerowały ich obecność (71,72), natomiast kolejne publikacje nie potwierdziły wcześniejszych spostrzeżeń (73,74),

11. wiek (75,76); młodsi pacjenci z obciążeniami takimi jak nsVT, nasilony przerost LV, niewyjaśnione omdlenia mają gorsze rokowanie niż pacjenci starsi.

Powyższe czynniki nie sumują się w sposób prosty. W rejestrze HCM-ICD nie wykazano, iż ich liczba koreluje z ilością adekwatnych wyładowań ICD. Decyzja o wszczepieniu powinna więc być podejmowana w każdym przypadku indywidualnie, należy także uwzględnić powikłania związane z ICD, które wystąpią u 4% pacjentów w skali roku. W badaniu HCM Risk-SCD (75) opracowano obecnie najbardziej aktualny model prognozowania wystąpienia SCD w ciągu pięciu lat, zgodnie z aktualnymi wytycznymi ESC należy zatem rozważyć wszczepienie ICD gdy wynosi ono ≥ 6%. W modelu jako zmienne zostały uwzględnione: maksymalna grubość ściany lewej komory, wymiar lewego przedsionka, maksymalny gradient w LVOT, wywiad rodzinny, nsVT, niewyjaśnione omdlenia i wiek. Powyższy model oceny ryzyka SCD nie uwzględnia wzrostu gradientu indukowanego wysiłkiem, nie należy go również stosować po leczeniu inwazyjnym.

1.2.4 Niewydolność serca.

Kardiomiopatia przerostowa może w swoim naturalnym przebiegu prowadzić do skrajnej niewydolności serca (HF) u 4% pacjentów z HCM (77,78). Najczęściej spotykaną formą HF jest niewydolność z zachowaną funkcją skurczową bez zwężenia w LVOT. Inne, nieco rzadsze formy skrajnej HF to: HF wynikająca z niewydolności skurczowej oraz HF wtórna do LVOTO (79). Niewydolność serca wynikająca ze zwężenia LVOT występuje u około 20% pacjentów ze skrajną HF wtórną do HCM (79,80). Zwiększone obciążenie następcze wywołane LVOTO powoduje kompensacyjny przerost mięśnia sercowego, który jako dodatkowa komponenta nakłada się na już istniejącą jednostkę chorobową. Zniesienie obstrukcji w LVOT może zmienić przebieg naturalny choroby i być przyczyną remodelingu lewej komory.

W każdej z wyżej wymienionych form niewydolności serca w przerośniętym miokardium dochodzi do uogólnionego niedokrwienia i włóknienia mięśnia sercowego. Upośledza ono relaksację i zwiększa sztywność ścian serca (81–83). Pacjenci ze skrajną HF pomimo optymalnej farmakoterapii mogą być kwalifikowani do przeszczepu serca według ogólnie przyjętych kryteriów (84).

1.2.5 Tętniak koniuszka lewej komory.

U około 2% pacjentów z kardiomiopatią przerostową może tworzyć się tętniak koniuszka lewej komory. Mechanizm tworzenia tętniaka nie jest w pełni wyjaśniony. Zwężenie śródkomorowe, któremu przypisuje się tu główną rolę, wystepuje u koło 68% pacjentów z tętniakiem, natomiast gradient śródkomorowy rejestruje się u około 31% (31). Zwężenie podaortalne towarzyszące tętniakowi jest wyjątkowo rzadkie (85). Morfologicznie jest on akinetyczną bądź dyskinetyczną cienkościenną strukturą zbudowaną z tkanki włóknistej lub mięśniowej, ze znacznym nasileniem bliznowacenia w jej obrębie. Jego obecność wiąże się ze zwiększonym ryzykiem wystąpienia zdarzeń niepożądanych pod postacią SCD, adekwatnych wyładowań ICD, HF i udaru, wynoszącym 10,5 % rocznie (29,31). Tkanka mięśniowa na granicy tętniaka może być źródłem tachyarytmi komorowych (86,87). Podstawą leczenia jest farmakoterapia oraz wszczepienie ICD w prewencji pierwotnej bądź wtórnej. Leczenie chirurgiczne polegające na przezkoniuszkowej miektomii segmentów środkowych oraz resekcji tętniaka (88) może poprawić krótkoterminowe rokowanie, wyniki odległe nie są jednak dostatecznie dobrze udokumentowane. Pięcioletnia przeżywalność po leczeniu chirurgicznym wynosi około 84% (85).

Zwężenie śródkomorowe oraz anomalie zastawki mitralnej typowe dla kardiomiopatii mogą niekiedy prowadzić do ostrego rozdęcia koniuszka i niestabilności hemodynamicznej. Częstość tego przebiegu klinicznego szacuje się na 0.9% (30). Podstawą leczenia pozostaje farmakoterapia, jednak w wybranych przypadkach leczenie operacyjne jest ratującym życie. Miektomia segmentów środkowych oraz plastyka zastawki mitralnej może wówczas przywrócić prawidłową funkcję lewej komory (30).

1.3 Diagnostyka kardiomiopatii przerostowej i wskazania do leczenia inwazyjnego

1.3.1 Diagnostyka obrazowa

Echokardiografia

Badanie echokardiograficzne ze względu na dostepność i koszt odgrywa główną rolę w diagnostyce i monitorowaniu pacjentów z kardiomiopatią przerostową. Powinno ono obejmować ocenę grubości ścian serca we wszystkich segmentach według standardowego protokołu badania (89). Każdorazowo należy ocenić zastawki serca ze szczegółową oceną płatków zastawki mitralnej i aparatu podzastawkowego. Wadą badania echokardiograficznego jest możliwość błędnego pomiaru grubości ściany wynikająca ze skośnego przebiegu fali ultradźwięków w stosunku do mierzonej struktury oraz trudności w ocenie przerostu w segmentach koniuszkowych i ściany przednio-bocznej (77). Brak możliwosci uzyskania dobrego „okna akustycznego" np. u otyłych pacjentów również może spowodować, iż badanie będzie niediagnostyczne.

Około 1/3 pacjentów HCM ma podwyższony gradient w LVOT w spoczynku, natomiast blisko 50% chorych ma patologiczny gradient podczas wysiłku (90,91). Identyfikacja chorych z indukowanym gradientem ma znaczenie rokownicze oraz może mieć wpływ na kwalifikację do leczenia inwazyjnego. W celu identyfikacji powyższych chorych należy wykonywać badanie echokardiograficzne po obciążeniu wysiłkiem lub próbie Valsalvy. Stymulacja farmakologiczna nie jast obecnie zalecana, ponieważ odbiega od reakcji fizjologicznej i może być źle tolerowana (1). Aktualne wytyczne ESC zalecają, aby każdy z ośrodków zajmujących się diagnostyką HCM stworzył własny szczegółowy protokół i według niego przeprowadzał badanie. Echokardiorafia przezprzełykowa znajduje zastosowanie w przypadku niediagnostycznego badania przezklatkowego oraz zawsze na bloku operacyjnym przed planowanym zabiegiem miektomii w celu potwierdzenia lokalizacji planowanej resekcji oraz dokładnej oceny zastawki mitralnej.

Rezonans magnetyczny

Badanie rezonansem magnetycznym charakteryzuje się większą rozdzielczością przezstrzenną niż badanie echokardiograficzne, pozbawione jest też wady fałszowania pomiaru w przypadku nierównoległego przebiegu wiązki ultradźwięków przez badaną strukturę.

Umiejscowienie przerostu w segmentach przednio-bocznych (25) i koniuszkowych (24) jest szczególnie wrażliwe na błąd pomiaru przy użyciu badania ultrasonograficznego. Echokardiografia „nie rozpoznaje" około 6% pacjentów z HCM na ścianie przednio-bocznej, zaniża pomiar przerostu w podstawnym segmencie ściany przednio-bocznej o około 20% oraz zaniża pomiar maksymalnego przerostu ≥ 30 mm u 10% pacjentów z HCM w porównaniu z MRI (25). Badanie echokardiograficzne może „przeoczyć" przerost w segmentach koniuszkowych z powodu trudności w identyfikacji granicy krew-endokardium. W przypadku podejrzenia HCM przy równocześnie ujemnym badaniu ultrasonograficznym należy rozważyć wykonanie MRI (24).

1.3.2 Leczenie chirurgiczne

Według aktualnych wytycznych Europejskich (1) i Amerykańskich (23) towarzystw kardiologicznych leczenie inwazyjne, to znaczy chirurgiczne lub przezskórne, jest wskazane u pacjentów objawowych pomimo optymalnej farmakoterapii oraz z gradientem w drodze odpływu lewej komory ≥ 50 mmHg w spoczynku lub po wysiłku (IB według ESC; IC ACCF/AHA). Dodatkowo leczenie operacyjne należy rozważyć u pacjentów z nawracającymi omdleniami podczas wysiłku i podwyższonym gradientem w LVOT (IIaC ESC; IC ACCF/AHA). Leczenie operacyjne jest postępowaniem preferowanym nad przezskórnym (IC wg ESC; IIaB ACCF/AHA), szczególnie w przypadku współistniejących wad zastawki mitralnej i u ludzi poniżej 40. roku życia ze względu na bardziej przewidywalny efekt leczenia i mniejszą liczbę trwałych powikłań, m.in. bloku przedsionkowo-komorowego III stopnia.

Wybór dostępu chirurgicznego jest uzależniony od umiejscowienia zwężenia LVOT. Najczęstsze zwężenie podaortalne operuje się z dostępu aortotomii przez zastawkę aortalną lub aktualnie znacznie rzadziej poprzez zastawkę mitralną. W pierwszym z wymienionych dostępów wykonuje się kaniulację aorty i prawego przedsionka kaniulą zbiorczą. Zakres resekcji mięśnia został po raz pierwszy opisany przez Andrew G. Morrowa w 1978 roku (92). W oryginalnej wersji ograniczał się on do resekcji mięśnia przegrody międzykomorowej obejmującej segmenty kontaktujące się z płatkiem przednim podczas SAM, na długość około 3 cm. W roku 1994 Bruno J. Messmer zaproponował poszerzenie resekcji mięśnia serca do segmentów śródkomorowych i podstawy mięśni brodawkowatych oraz na ścianę przednią, zabieg ten nazywany jest obecnie poszerzoną miektomią (58). Poszerzenie zakresu resekcji o segmenty śródkomorowe spowodowało bardziej rozległe poszerzenie LVOT oraz mobilizację

podstaw mięśni brodawkowatych. Dodatkowo Messmer wykonywał resekcję nici ścięgnistych drugo- i trzeciorzędowych. Metoda ta nie została jak dotąd porównana z klasyczną miektomią Morrowa.

Rycina 3. Miektomia z dostępu przez zastawkę aortalną. Źródło własne.

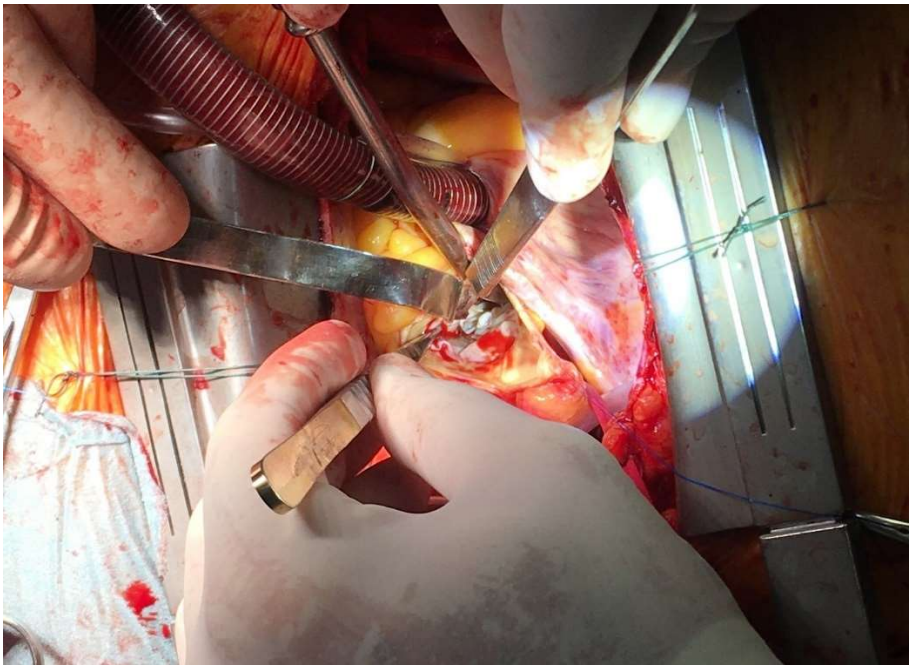

Rycina 4. Miektomia z dostępu przez zastawkę aortalną. Źródło własne.

Poszerzona miektomia jest aktualnie podstawą leczenia chirurgicznego (78). Równoczesne wykonanie plastyki zastawki mitralnej wraz z miektomią jest współcześnie kwestią sporną, decyzja o niej powinna być podejmowana w oparciu o doświadczenia ośrodka zajmującego się kompleksowym leczeniem kardiomiopatii przerostowej (62,78,93). Ewidentną patologię zastawki mitralnej, wymagającą korekcji, stwierdza się u około 2,1% pacjentów kwalifikowanych do miektomii (78).

Poszerzona miektomia z dostępu przez aortotomię ma swoje ograniczenia dotyczące rozległości zabiegu. Z powodu trudnej wizualizacji, resekcja segmentów środkowych wymaga dużego doświadczenia lub często jest niemożliwa (40). Alternatywnie można ją wykonać przez otwarcie lewego przedsionka. W celu wizualizacji segmentów podstawnych przegrody międzykomorowej należy odciąć podstawę płatka przedniego. Dostępem chirurgicznym umożliwiającym optymalną wizualizację segmentów środkowych i koniuszkowych jest dostęp przez koniuszek lewej komory, cięcie wykonuje się bocznie od gałęzi przedniej zstępującej (40). Ze względu na stosunkowo rzadkie występowanie gradientu śródkomorowego (9,4% pacjentów z HCM) (29), zabieg ten jest wykonywany zdecydowanie rzadziej niż miektomia z dostępu aortotomii.

Rycina 5. Miektomia z dostępu przezkoniuszkowego. Źródło własne.

Plastykę zastawki mitralnej i aparatu podzastawkowego można wykonać z dostępu poprzez aortotomię, otwarcie lewego przedsionka lub z dostępu przezkoniuszkowego. U pacjentów z HCM jest ona wykonywana najczęściej jako procedura towarzysząca poszerzonej miektomii.

a. Plikacja przedniego płatka zastawki mitralnej: wykonywana jest najczęściej z dostępu aortotomii poprzecznej. Polega na założeniu od trzech do pięciu szwów plikujących, na przykład Prolene 5-0, na płatek przedni zastawki w segmencie A2 od strony komorowej. Płatek skraca się o 3-6 mm (61). Zaletą zabiegu jest fakt, iż w razie stwierdzenia niedomykalności w echokardiograficznym badaniu przezprzełykowym, możliwe jest zdjęcie założonych szwów po ponownym zatrzymaniu serca. W zamyśle, plastyka ta ma powodować skrócenie przedniego płatka i usztywnienie jego centralnej części. Postępowaniem alternatywnym do plikacji może być ograniczona resekcja „luźnego" fragmentu segmentu A2. (62,94).

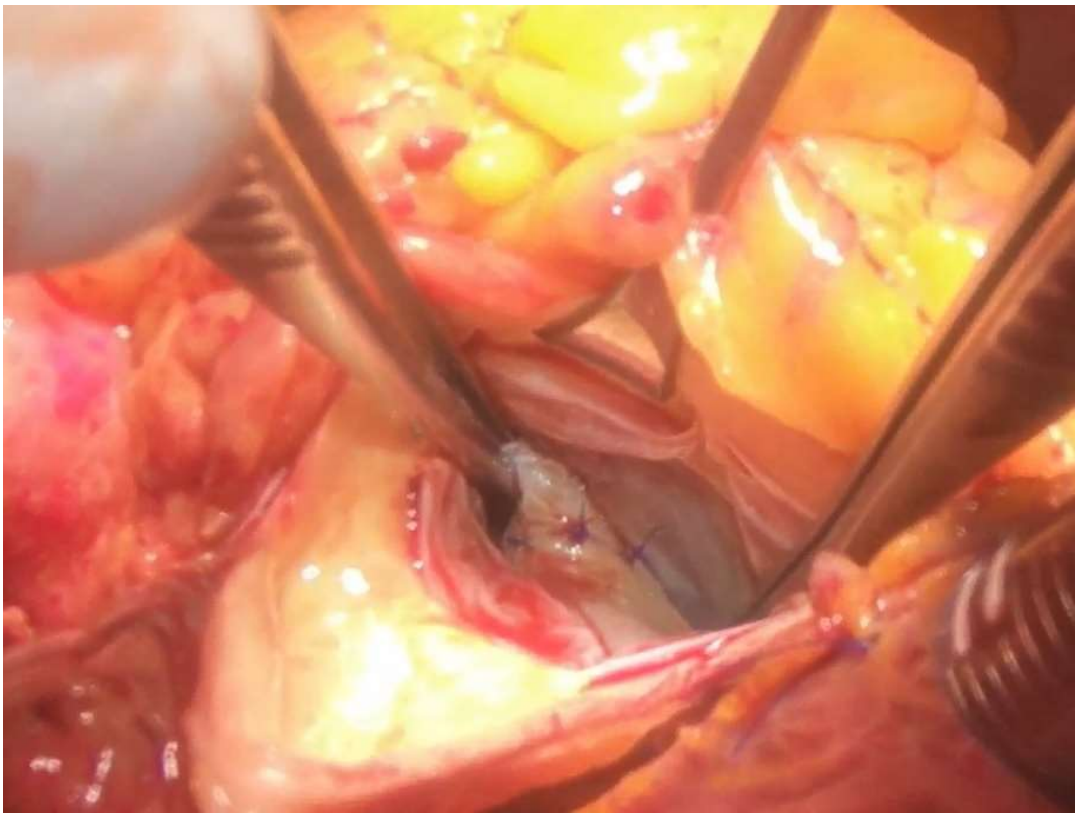

Rycina 6. Plikacja przedniego płatka zastawki mitralnej, dostęp przez zastawkę aortalną. Źródło własne.

b. Wydłużenie przedniego płatka zastawki mitralnej: wykonywane najczęściej z dostępu aortotomii poprzecznej (95). Polega na podłużnym nacięciu przedniego płatka mitralnego wzdłuż środkowej części segmentu A2. Nacięcie powinno przebiegać od podstawy AML (z pozostawieniem około 2 mm tkanki) do strefy przyczepu nici ścięgnistych pierwszo- i drugorzędowych. W nacięty płatek wszywa się szwem ciągłym blokowanym łatę z osierdzia własnego pacjenta o wymiarach około 2x3cm. Ideą plastyki jest zwiększenie powierzchni płatka oraz usztywnienie jego centralnej części. Zwiększenie powierzchni płatka spowoduje wzrost siły hydrostatycznej działajacej na płatek w skurczu, skierowanej w kierunku lewego przedsionka. Przeciwdziała ona sile Venturiego pociągającej płatek do LVOT (96).

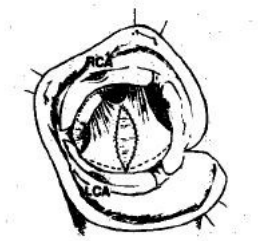

Rycina 7. Łata wszyta w przedni płatek mitralny (97).

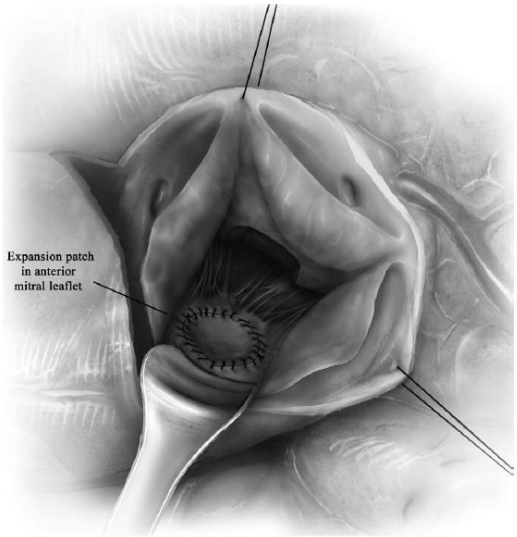

Rycina 8. Łata wszyta w przedni płatek mitralny (98).

c. Plastyka aparatu podzastawkowego: w zależności od stwierdzonych patologii stosuje się następujące procedury (93,99): w przypadku fuzji mięśni brodawkowatych z wolną ścianą lewej komory wykonuje się ich mobilizację, podcinając podstawę mięśni.
W celu repozycji mięśni stosuje się szwy na łatkach teflonowych. W zależności od obrazu śródoperacyjego można rozważyć zbliżenie głów w obrębie jednego mięśnia brodawkowatego, obu mięśni, lub dodatkowo zakotwiczyć szew w ścianie komory jak najbliżej głowy mięśnia tylno-przyśrodkowego (99).

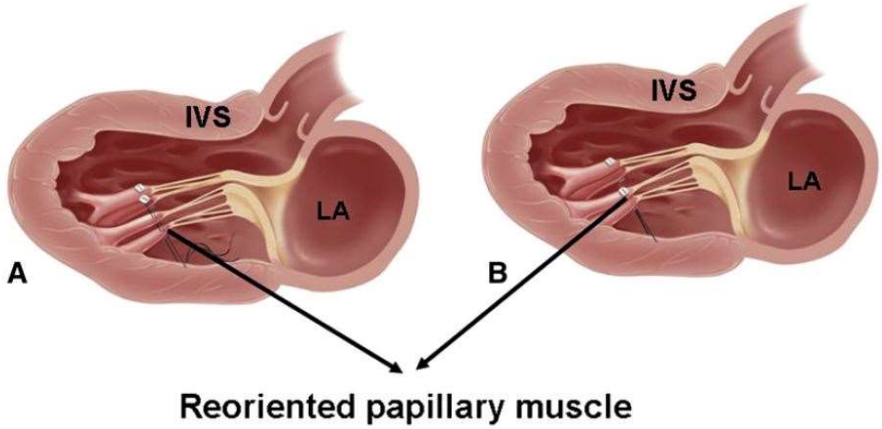

Rycina 9. Plastyka aparatu podzastawkowego (99).

d. W przypadku stwierdzenia dodatkowych nici ścięgnistych drugorzędowych bądź dodatkowej głowy mięśnia przednio-bocznego, w przypadku gdy struktury te pociągają płatek w kierunku LVOT, można resekować pojedyncze nici bądź jedną z głów mięśnia brodawkowatego (93,100).

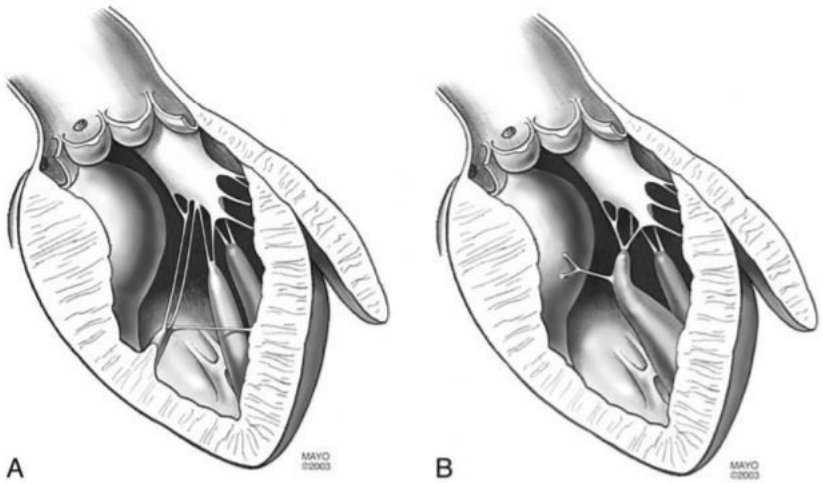

Rycina 10. Patologiczny układ nici ścięgnistych (93).

1.3.3 Leczenie przezskórne

Zabieg przezskórny polega na wywołaniu martwicy segmentów przegrody międzykomorowej zawężających LVOT. W tym celu należy podać stężony alkohol bądź wszczepić coil do naczynia zaopatrującego przerośnięty mięsień serca. Kluczowym elementem procedury jest ocena obszaru zaopatrywanego przez zamykane naczynie w celu uniknięcia ewentualnych powikłań, m. in. VSD. Zabieg przezskórny dedykowany jest dla pacjentów o odpowiedniej anatomii naczyń wieńcowych z zawężeniem LVOT oraz bez towarzyszących patologii zastawki mitralnej. Ze względu na to, że jego efekt jest mniej przewidywalny od leczenia chirurgicznego zalecany jest u osób starszych jako mniej inwazyjna alternatywa do klasycznej miektomii.

2. Hipoteza badawcza.

Hipoteza 1.: Adekwatna redukcja gradientu w LVOT do wartości <30 mmHg w drodze odpływu lewej komory po leczeniu operacyjnym metodą poszerzonej miektomii nie daje się przewidzieć na podstawie przedoperacyjnych wyników badań obrazowych oraz badania przedmiotowego.

Hipoteza 2.: Długość przedniego płatka zastawki mitralnej nie wpływa na skuteczność operacji poszerzonej miektomii ocenianej jako pooperacyjny gradient w LVOT <30 mmHg.

3.Cel badania

Praca ma na celu analizę pacjentów z optymalnym (<30 mmHg) i suboptymalnym (≥30 mmHg) gradientem w drodze odpływu lewej komory po operacyjnym leczeniu kardiomiopatii przerostowej metodą poszerzonej miektomii oraz analizę czynników mogących wpłynąć na wynik operacji.

4. Metodyka badania.

4.1 Badana populacja i podział na grupy

Badaniu poddano pacjentów operowanych w Klinice Kardiochirurgii i Transplantologii Narodowego Instytutu Kardiologii w Warszawie z powodu kardiomiopatii zawężającej w latach 2012-2019. Kryterium włączenia był przebyty zabieg poszerzonej miektomii z dostępu aortotomii.

Wykluczeni z analizy zostali chorzy:

1. z towarzyszącą organiczną wadą zastawki mitralnej wymagającą jej wymiany bądź naprawy,

2. pacjenci, u których wykonano dodatkowe procedury na płatkach zastawki mitralnej,

3. pacjenci z istotnym zwężeniem zastawki aortalnej,

4. pacjenci, u których wykonano zabieg z innego dostępu niż aortotomia.

W celu uzyskania informacji na temat stanu klinicznego przeanalizowano wywiady zebrane z chorymi podczas hospitalizacji i wizyt ambulatoryjnych w Narodowym Instytucie Kardiologii. Do oceny stanu klinicznego użyto klasyfikacji NYHA. Operowanych pacjentów podzielono na dwie grupy według maksymalnego gradientu stwierdzonego w LVOT w okresie obserwacji pooperacyjnej. Grupę pierwszą stanowili chorzy, którzy nie odpowiedzieli optymalną redukcją gradientu na leczenie (gradient w LVOT ≥30 mmHg), grupę drugą stanowili chorzy z optymalnym spadkiem gradientu w LVOT po operacji (gradient w LVOT <30 mmHg). Utworzone grupy porównano pod względem badanych zmiennych echokardiograficznych, rezonansu magnetycznego oraz danych klinicznych. Strukturę płci przedstawiono w tabeli numer 1, strukturę wieku w tabeli numer 2.

Tabela 2. Struktura płci pacjentów.

Płeć	Liczba pacjentów (% pacjentów)
Kobiety	33 (46,5%)
Mężczyźni	38 (53.5%)
Ogółem	71 (100%)

Tabela 3. Struktura wieku pacjentów.

Płeć	Liczba pacjentów	Minimum	Maksimum	Średnia	SD
Kobiety	33	13	70	51,70	15,1
Mężczyźni	38	19	71	48,66	15,3

SD – odchylenie standardowe

4.2 Echokardiografia

Badania echokardiograficzne przezklatkowe wykonano na aparatach: Philips HD 15 oraz General Electric Vivid 9. Retrospektywnie przeanalizowano dostępne w archiwum Instytutu Kardiologii echokardiogramy z okresu przed i po operacji. Przedni płatek zastawki mitralnej oraz pierścień mitralny mierzono w projekcjach koniuszkowej czterojamowej oraz przymostkowej dwujamowej w osi długiej. Niedomykalność zastawki mitralnej przed i po operacji klasyfikowano jako: brak, łagodna, umiarkowana, ciężka. W dalszych analizach uwzględniono największą niedomykalność zastawki stwierdzoną przed operacją oraz największą stwierdzoną w dostępnych badaniach pooperacyjnych. Gradient w LVOT mierzono Dopplerem fali ciągłej i wyliczano ze zmodyfikowanego równania Bernoulliego (peak G = $4v^2$). Do dalszych analiz użyto maksymalny gradient stwierdzony przed zabiegiem oraz maksymalny gradient stwierdzony w dostępnym okresie obserwacji po leczeniu operacyjnym.

4.3 Rezonans magnetyczny

Badania MRI wykonano aparatem 1,5-T Avanto, Siemens. Analizie poddano objętość lewej komory w końcowym skurczu i rozkurczu oraz szacunkową masa lewej komory. Badania były wykonane przed leczeniem operacyjnym. Badanie MRI miało wykonanych 40 pacjentów (56%), z tego 12 (30%) było w grupie z nieoptymalną redukcją gradientu w LVOT.

4. 4 Statystyka

Analizę danych przeprowadzono przy użyciu pakietu statystycznego SPSS 25.0. Zmienne ciągłe przedstawiono jako średnia ± odchylenie standardowe. Do określenia normalności rozkładu został użyty test Shapiro-Wilka. W przypadku spełnienia założenia normalności zostały zastosowane następujące testy statystyczne: test t-Studenta w celu porównania średnich w grupach niezależnych lub pomiarach zależnych, korelacja Pearsona do sprawdzenia związków pomiędzy zmiennymi. W przypadku braku normalności rozkładu zmiennych zostały zastosowane testy nieparametryczne: U Manna-Whitneya (grupy niezależne) lub Wilcoxona (pomiary zależne np. przedoperacyjno-pooperacyjne), do stwierdzenia związku pomiędzy zmiennymi został obliczony nieparametryczny współczynnik rho Spearmana. Zmienne jakościowe zostały opracowane przy pomocy analizy częstości, a ich zależności testu Chi-kwadrat i tabel krzyżowych. Wartość $p < 0,05$ została przyjęta za istotną.

5.0 Wyniki

5.1 Charakterystyka szczegółowa badanej populacji.

Analizie poddano 71 pacjentów z kardiomiopatią przerostową ze zwężeniem w drodze odpływu lewej komory. Wszyscy pacjenci byli objawowi pomimo optymalnej farmakoterapii (tabela 3) i zostali zakwalifikowani do leczenia operacyjnego przez Heart-Team zgodnie z obowiązującymi wytycznymi ESC (1).

Tabela 4. Farmakoterapia.

Leki	Liczba pacjentów (% pacjentów)
β-blokery	68 (95.8%)
Bloker kanału wapniowego	16 (22.5%)
ACEi/ARB	24 (33.8%)
Amiodaron	6 (8.6%)
Spironolakton	11 (15.5%)
Propranolol	1 (1.4%)
Eplerenon	5 (7.1%)
Diuretyk	24 (34.3%)

ACEi – inhibitor konwertazy angiotensyny, ARB – antagonista receptora angiotensyny

Zwężenie odpowiedzialne za LVOTO było najbardziej nasilone w segmentach podstawnych przegrody międzykomorowej, w związku z czym u wszystkich badanych wykonano zabieg poszerzonej miektomii z dostępu aortotomii. Jako dodatkowe obciążenia mogące wpływać na obraz kliniczny bądź przebieg zabiegu zidentyfikowano następujące dane z wywiadu: nadciśnienie tętnicze, chorobę wieńcową leczoną lub nieleczoną inwazyjnie, migotanie przedsionków, częstoskurcz komorowy (nsVT), nikotynizm, POChP, zaburzenia lipidowe, otyłość, cukrzycę, bezdech senny, udar lub TIA, przewlekła niewydolność nerek. Liczbę obciążeń w badanej populacji przedstawiono w tabeli 5.

Tabela 5. Dodatkowe obciążenia w badanej populacji.

Obciążenia	Liczba pacjentów (% pacjentów)
Nadciśnienie tętnicze	25 (35.2%)
CAD	8 (11.3%)
CAD po PCI	10 (14.1%)
AF	22 (31%)
nsVT	16 (22.5%)
Nikotynizm	14 (19.7%)
POChP	4 (5.6%)
Zaburzenia lipidowe	34 (47.9%)
Otyłość	13 (18.3%)
Cukrzyca typu 2	12 (16.9%)
Bezdech senny	1 (1.4%)
Udar lub TIA	2 (2.8%)
Niewydolność nerek	3 (4.2%)
Omdlenia	38 (53.5%)

CAD – choroba wieńcowa, PCI – przezskórna angioplastyka wieńcowa, AF – migotanie przedsionków, nsVT – nieutrwalony częstoskurcz komorowy, POChP – przewlekła obturacyjna choroba płuc, TIA – przemijający atak niedokrwienny

Procedurami towarzyszącymi były: pomostowanie naczyń wieńcowych u 3 (4,2%) chorych, wszczepienie protezy aorty wstępującej u 1 (1,4%) pacjenta, zamknięcie VSD okołobłoniastego u 1 pacjenta (1,4%). U trzech chorych przeprowadzony zabieg był reoperacją (4,2%), jeden z pacjentów miał wykonywaną wcześniej miektomię w innym ośrodku, u drugiego wykonano chirurgicznie zamknięcie licznych ASD i VSD, trzeci pacjent przeszedł chirurgiczne wycięcie membrany podaortalnej. Po zabiegu operacyjnym 5 (7%) pacjentów wymagało wszczepienia urządzenia stymulującego, natomiast 19 (26,8%) miało wszczepione ICD przed zabiegiem. Przed leczeniem operacyjnym średni gradient w LVOT wynosił 103 ± 34 mmHg, pierścień zastawki mitralnej 2,83 ± 0,36 cm, długość płatka mitralnego w projekcji czterojamowej 2,56 ± 0,29 cm, natomiast w projekcji dwujamowej 3,07 ± 0,32 cm (tabela 6).

Tabela 6. Zmienne niezależne: dane echokardiograficzne.

Zmienna	Liczba	Min	Max	Średnia	SD	Shapiro-Wilka	Istotność (p)
G (przed oper.)	69	27,00	200,00	103,01	34,10	,962	,037
Pierścień	71	2,10	3,93	2,83	,36	,976	,225
AML 4H	71	1,90	3,20	2,56	,29	,971	,108
AML 2H	70	2,23	3,60	3,07	,32	,956	,018

G – gradient, AML – przedni płatek zastawki mitralnej, 4H – projekcja czterojamowa, 2H – projekcja dwujamowa

Średnia objętość końcoworozkurczowa lewej komory wynosiła 182 ± 34 ml, objętość końcowoskurczowa 64 ± 24 ml. Szacowana masa lewej komory 236 ± 80 g (tabela 7). Okres obserwacji wyniósł 15,5 ± 16,8 miesięcy.

Tabela 7. Zmienne niezależne: dane rezonansu magnetycznego.

Zmienna	Liczba	Min	Max	Średnia	SD	Shapiro -Wilka	Istotność
EDV	39	106	265	181,95	34,42	,971	,423
ESV	39	22	129	63,79	24,39	,939	,044
Mass	37	99	465	235,54	80,11	,962	,238
EDV/BSA	40	65	131	91,90	14,29	,983	,840
ESV/BSA	40	14	155	34,08	22,05	,551	,000
Mass/BSA	38	59	232	120,11	39,22	,930	,023

EDV – objętość końcoworozkurczowa, ESV – objętość końcowoskurczowa, Mass – masa lewej komory, BSA – powierzchnia ciała, SD – odchylenie standardowe

5.1.1 Redukcja gradientu w drodze odpływu lewej komory

Po leczeniu operacyjnym odnotowano istotny spadek maksymalnego gradientu w LVOT p = 0,018. Maksymalny gradient po leczeniu operacyjnym wyniósł 26 ± 19 mmHg, natomiast redukcja gradientu w porównaniu do maksymalnej wartości przedoperacyjnej 76 ± 34 mmHg (tabela 8).

Tabela 8. Zmienne zależne: gradient maksymalny po operacji oraz redukcja gradientu w LVOT.

	Liczba	Min	Max	Średnia	SD	Shapiro-Wilka	Istotność
G po zabiegu	71	0	110	25,87	19,07	,863	,000
ΔG	70	8	171	75,91	34,23	,976	,190

G – gradient, SD – odchylenie standardowe

5.1.2 Redukcja niedomykalności zastawki mitralnej

Niedomykalność zastawki mitralnej przed leczeniem operacyjnym miało 68 (97%) pacjentów. U 40 (56,3%) pacjentów niedomykalność była umiarkowana, natomiast u 4 (5,6%) ciężka, tabela 9. We wszystkich przypadkach na podstawie badań przedoperacyjnych oceniono, iż jest ona wtórna do SAM i nie planowano dodatkowych interwencji na płatkach zastawki przed przystąpieniem do zabiegu operacyjnego. Etiologia niedomykalności była każdorazowo weryfikowana echokardiograficznym badaniem przezprzełykowym na bloku operacyjnym przed rozpoczęciem zabiegu. Po zakończeniu miektomii i krążenia pozaustrojowego oraz osiągnięciu ciśnienia skurczowego przynajmniej 100 mmHg, ponownie wykonywano TEE, podczas którego oceniano wynik operacji. Stwierdzenie niedomykalności mitralnej w stopniu umiarkowanym było wskazaniem do ponownego wejścia w krążenie pozaustrojowe i korekcji niedomykalności. W badanej populacji u wszystkich chorych, bezpośrednio po zabiegu, niedomykalność zastawki została oceniona w TEE jako mniejsza niż umiarkowana.

Tabela 9. Niedomykalność zastawki mitralnej przed leczeniem operacyjnym.

		Częstość	Procent	Procent ważnych	Procent skumulowany
Ważne	Brak	2	2,8%	2,9%	2,9%
	Łagodna	24	33,8%	34,3%	37,1%
	Umiarkowana	40	56,3%	57,1%	94,3%
	Ciężka	4	5,6%	5,7%	100,0%
	Ogółem	70	98,6%	100,0%	
	Braki danych	1	1,4%		
Ogółem		71	100,0%		

Po leczeniu operacyjnym w dalszych analizach uwzględniono największą niedomykalność mitralną, jaka była stwierdzona w okresie obserwacji. Niedomykalność mitralną łagodną i mniejszą stwierdzono u 62 (87,3%) pacjentów, 6 (8,5%) miało niedomykalność w stopniu umiarkowanym, 3 (4,2%) pacjentów w stopniu ciężkim, tabela 10.

Tabela 10. Niedomykalność zastawki mitralnej po leczeniem operacyjnym.

	Częstość	Procent	Procent ważnych	Procent skumulowany
Brak	12	16,9%	16,9%	16,9%
Łagodna	50	70,4%	70,4%	87,3%
Umiarkowana	6	8,5%	8,5%	95,8%
Ciężka	3	4,2%	4,2%	100,0%
Ogółem	71	100,0%	100,0%	

Rozkład niedomykalności zastawki mitralnej przed i po operacji przeanalizowano testem $Chi^2(1; N = 70) = 3{,}00$; $p = 0{,}083$ oraz Wilcoxona, w którym wykazano istotną różnicę w obu pomiarach: $Z = 5{,}13$; $p < 0{,}001$. W analizach rozpatrywano łącznie niedomykalność w stopniu łagodnym i brak niedomykalności oraz w drugiej kategorii łącznie niedomykalność

umiarkowaną i dużą. Na rycinie 11. przedstawiono graficznie stopień niedomykalności zastawki mitralnej przed i po zabiegu.

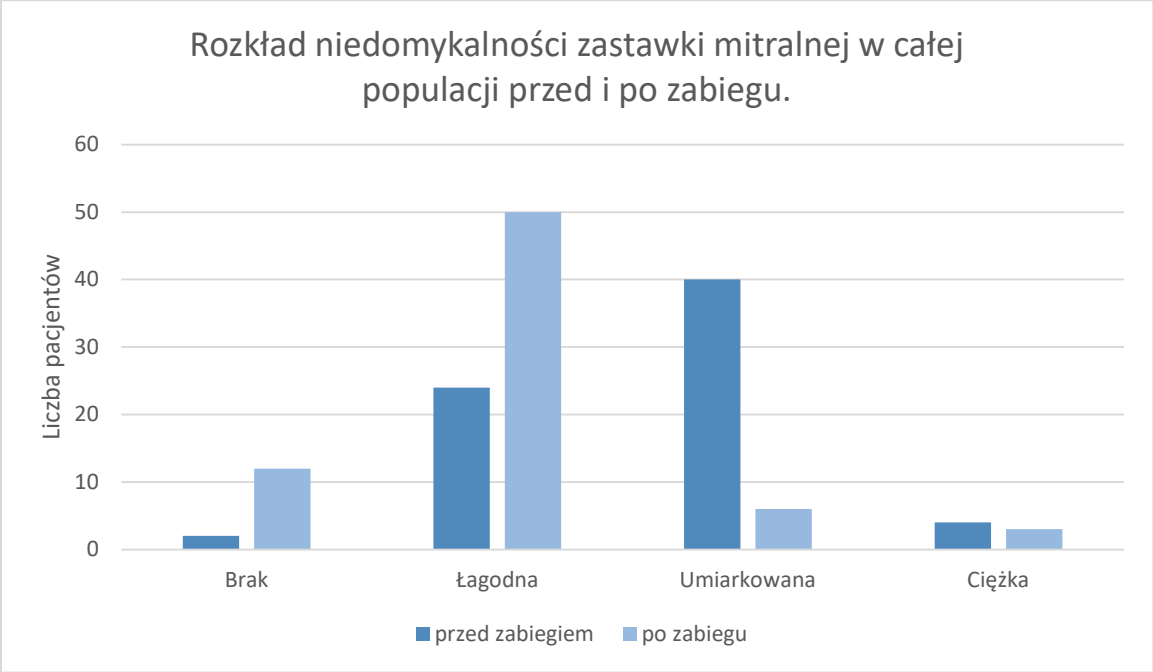

Rycina 11. Rozkład niedomykalności zastawki mitralnej w całej populacji przed i po zabiegu.

5.1.3 Obraz kliniczny po operacji

Przed leczeniem operacyjnym 48 (67,6%) pacjentów było w klasie III lub IV NYHA, 18 (25,4%) w II klasie NYHA i jedynie 2 (2,8%) w klasie NYHA I. Po leczeniu operacyjnym w klasie NYHA I znalazło się 47 (66,2%), NYHA II 17 (23,9%) pacjentów i jedynie 4 (5,6%) w klasie III NYHA, nie odnotowano pacjentów w klasie IV. Szczegółowy rozkład klas NYHA przed i po zabiegu przedstawiono w tabeli 11 oraz rycinie 12. Obraz kliniczny przed i po operacji przeanalizowano testem nieparametryczny dla powtarzanych pomiarów Wilcoxona i uzyskano istotną statystycznie różnicę przed i po operacji $Z = 6{,}94$; $p < 0{,}001$. Podczas analizy statystycznej rozpatrywano łącznie klasy NYHA I i II oraz łącznie klasy NYHA III i IV.

Tabela 11. Porównanie klas NYHA przed i po zabiegu w badanej populacji.

Stopień	Przed operacją			Po operacji		
	Częstość	Procent	Procent ważnych	Częstość	Procent	Procent ważnych
NYHA I	2	2,8	2,9	47	66,2	69,1
NYHA II	18	25,4	26,5	17	23,9	25,0
NYHA III	44	62,0	64,7	4	5,6	5,9
NYHA IV	4	5,6	5,9	-	-	-
Ogółem	68	95,8	100,0	68	95,8	100,0
Braki danych	3	4,2		3	4,2	
Ogółem	71	100,0		71	100,0	

NYHA – New York Heart Association

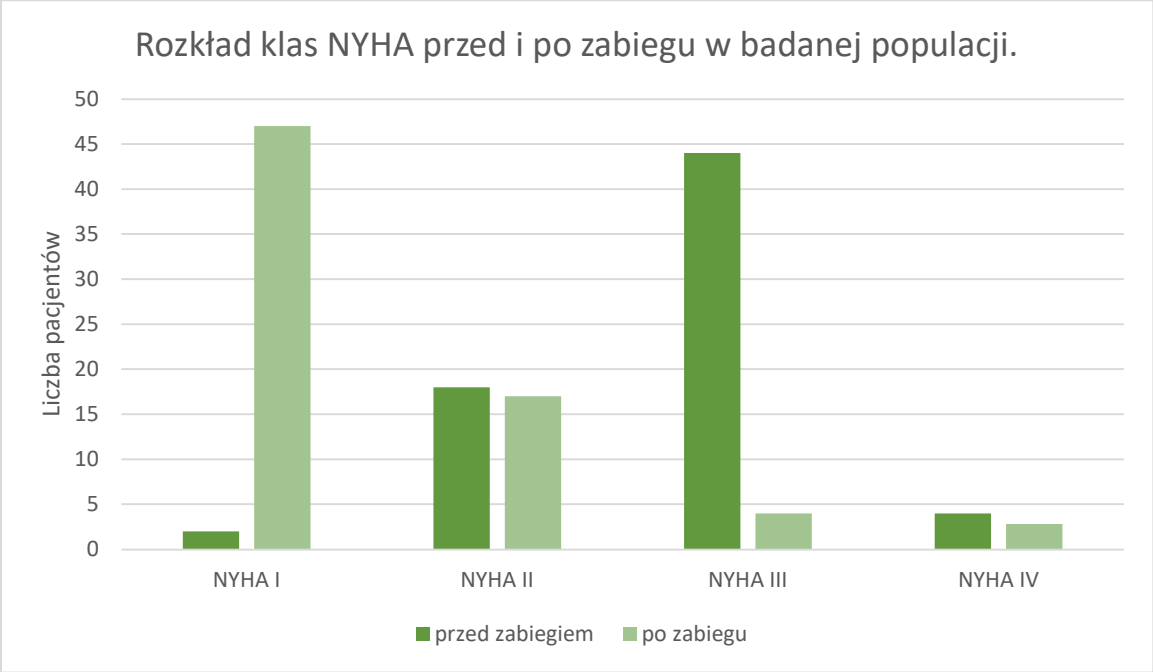

Rycina 12. Rozkład klas NYHA przed i po zabiegu w badanej populacji.

5.2 Charakterystyka szczegółowa grup pacjentów

Po podziale pacjentów według maksymalnego gradientu w LVOT w grupie chorych z gradientem <30 mmHg było 48 pacjentów, w tym 28 (58,3%) mężczyzn, średni wiek w grupie wyniósł 50,40 ± 15,27 lat. W grupie z nieoptymalną odpowiedzią na leczenie (gradient ≥ 30 mmHg) było 23 pacjentów, w tym 10 (43,5%) mężczyzn, średni wiek wyniósł 49,39 ± 15,30 lat (tabela 12 i tabela 13). Nie stwierdzono istotnej różnicy w liczebności kobiet i mężczyzn: Chi2(1; N=71) = 1,38; p = 0,240 oraz w wieku: t-Student t(69)=0,26; p=0,796 w badanych grupach.

Tabela 12. Porównanie grup – płeć.

Gradient w LVOT w mmHg		Płeć		Ogółem
		Kobiety	Mężczyźni	
poniżej 30	Liczebność	20	28	48
	Procent	41,7%	58,3%	100,0%
30 lub więcej	Liczebność	13	10	23
	Procent	56,5%	43,5%	100,0%
Ogółem	Liczebność	33	38	71
	Procent	46,5%	53,5%	100,0%

LVOT – droga odpływu lewej komory

Tabela 13. Porównanie wieku pacjentów w grupach.

	Gradient w LVOT w mmHg	Liczba	Średnia	SD	t-Studenta
wiek	poniżej 30	48	50,40	15,27	t(69)=0,26; p=0,796
	30 lub więcej	23	49,39	15,30	

LVOT – droga odpływu lewej komory, SD – odchylenie standardowe

Pacjenci z optymalną odpowiedzią na leczenie (gradient w LVOT < 30mmHg) mieli średnią długość płatka mitralnego w projekcji czterojamowej 2,6 ± 0,28 cm, w projekcji dwujamowej
3,13 ± 0,29 cm. Średni wymiar pierścienia mitralnego wyniósł 2,28 ± 0,34 cm. Objętosci lewej komory w grupie wynosiły: końcoworozkurczowa 176,74 ± 29,24 ml, końcowoskurczowa 63,41 ± 24,82 ml. Szacowana masa lewej komory wyniosła 231,40 ± 81,06 g.

W grupie z nieoptymalną odpowiedzią na zabieg średnie długości przedniego płatka mitralnego wyniosły 2,48 ± 0,30 cm w projekcji czterojamowej i 2,96 ± 0,35 cm w projekcji dwujamowej. Średni wymiar pierścienia wyniósł 2,77 ± 0,40 cm. Objętości komory wyniosły 193 ± 43,07 ml w końcowym rozkurczu i 64,67 ± 24,45 ml w skurczu. Szacowana w MRI masa lewej komory 244, 17 ± 80,91 g. Powyższe wartości zestawiono w tabelach 14 i 15.

Po porównaniu obu grup pacjenci z optymalną odpowiedzią na zabieg poszerzonej miektomii mieli dłuższy płatek w obu projekcjach, a w projekcji dwujamowej różnica osiagnęła istotność statystyczną (p=0,04).

Ponadto pacjenci w grupie z niskim gradientem w obserwacji pooperacyjnej mieli mniejsze objętości końcowoskurczowe i końcoworozkurczowe, a także masę lewej komory zarówno jako wartości bezwzględne, jak i indeksowane do BSA. Różnica pomiędzy objętością końcoworozkurczową indeksowaną do BSA osiągnęła istotność statystyczną p=0.009.

Tabela 14. Porównanie zmiennych echokardiograficznych.

	mmHg	Liczba	Średnia	SD	t-Studenta	U Manna-Whitneya*
Pierścień mitralny	<30	48	2,86	,34	$t(69)=0,95$; $p=0,346$	$U=496,50$; $p=0,495$
	≥30	23	2,77	,40		
AML 4H	<30	48	2,60	,28	$t(69)=1,66$; $p=0,102$	$U=448,00$; $p=0,201$
	≥30	23	2,48	,30		
AML 2H	<30	47	3,13	,29	$t(68)=2,09$; $p=0,040$	$U=380,00$; $p=0,044$
	≥30	23	2,96	,35		

*ze względu na nierówne grupy wynik testu t sprawdzono testem nieparametrycznym U Manna-Whitneya; SD – odchylenie standardowe, AML – przedni płatek zastawki mitralnej, 4H – projekcja czterojamowa, 2H – projekcja dwujamowa

Tabela 15. Porównanie zmiennych rezonansu magnetycznego.

	mmHg	N	Średnia	SD	t-Studenta	U Manna-Whitneya
EDV	<30	27	176,74	29,24	t(37)=1,44; p=0,159	U=129,50; p=0,323
	≥30	12	193,67	43,07		
ESV	<30	27	63,41	24,82	t(37)=0,15; p=0,884	U=161,00; p=0,976
	≥30	12	64,67	24,45		
Mass	<30	25	231,40	81,06	t(35)=0,45; p=0,656	U=133,50; p=0,592
	≥30	12	244,17	80,91		
EDV/BSA	<30	28	88,11	11,99	t(38)=2,78; p=0,009	U=94,50; p=0,030
	≥30	12	100,75	15,79		
ESV/BSA	<30	28	30,61	10,38	t(38)=1,55; p=0,130	U=147,50; p=0,545
	≥30	12	42,17	36,84		
Mass/BSA	<30	26	116,42	39,44	t(36)=0,85; p=0,402	U=112,50; p=0,172
	≥30	12	128,08	39,20		

EDV – objętość końcoworozkurczowa, ESV – objętość końcowoskurczowa, Mass – masa lewej komory, BSA – powierzchnia ciała

5.2.1 Redukcja gradientu w grupach

W grupie pacjentów z optymalną odpowiedzią na leczenie operacyjne gradient w okresie obserwacji wyniósł 16,93 ± 9,05 mmHg, redukcja gradientu wyrażona jako różnica wartości sprzed i po operacji (ΔG) wyniosła 83,36 ± 34,35 mmHg.

Pacjenci z suboptymalną odpowiedzią na zabieg mieli gradient 45,43 ± 19,61 mmHg, redukcja gradientu była mniejsza i wyniosła 60,70 ± 29,09 mmHg.

W obrębie obu grup odnotowano istotną redukcję w porównaniu do gradientów mierzonych przed zabiegiem operacyjnym, *p-value* w obu grupach wyniosło <0,001 (tabela 16). Gradient pooperacyjny był istotnie niższy w grupie z optymalna odpowiedzią p=0.000, a redukcja gradientu istotnie wyższa p=0.008. Powyższe analizy podsumowano w tabelach 16 i 17.

Tabela 16. Porównanie gradientów wewnątrz grup.

Grupa	Czas pomiaru	Średnia	Liczba	SD	t-Studenta	Wilcoxona
poniżej 30	G przed operacją	101,46	46	35,56	$t(45)=16,97$;	$Z=5,91$;
	G po operacji	16,93	46	9,05	$p<0,001$	$p<0,001$
30 lub więcej	G przed operacją	106,13	23	31,49	$t(22)=10,01$;	$Z=4,20$;
	G po operacji	45,43	23	19,61	$p<0,001$	$p<0,001$

G – gradient w drodze odpływu lewej komory, SD – odchylenie standardowe

Tabela 17. Porównanie gradientów w LVOT pomiędzy grupami.

	mmHg	Liczba	Średnia	SD	t-Studenta	U Manna-Whitneya*
G przed operacją	<30	46	101,46	35,56	t(67)=0,53; p=0,595	U=509,50; p=0,804
	≥30	23	106,13	31,49		
G po operacji	<30	48	16,50	9,20	t(69)=8,50; p<0,001	U=0,00; p=0,000
	≥30	23	45,43	19,61		
ΔG	<30	47	83,36	34,35	t(68)=2,72; p=0,008	U=314,00; p=0,005
	≥30	23	60,70	29,09		

*ze względu na nierówne grupy wynik testu t-Studenta sprawdzono testem nieparametrycznym U Manna-Whitneya; G – gradient w drodze odpływu lewej komory, ΔG - różnica gradientu w LVOT przed i po operacji, SD – odchylenie standardowe

5.2.2 Redukcja niedomykalności zastawki mitralnej

Niedomykalność w grupach porównano testem Wilcoxona, w tym celu rozpatrywano łącznie brak niedomykalności i niedomykalność małą oraz w niedomykalność umiarkowaną i ciężką. W grupie z optymalną redukcją gradientu w LVOT (gradient < 30 mmHg) wynik testu dla porównania pomiarów przed i po operacji wykazał istotną różnicę: Z = 4,49; p < 0,001. Również wśród pacjentów w grupie z nieoptymalną redukcja gradientu (gradient ≥ 30 mmHg) test wykazał istotną różnicę: $Z = 2,58$; $p = 0,010$ w obu pomiarach.

Porównanie obu grup z optymalną i suboptymalna redukcją gradientu testem U Manna-Whitneya nie wykazało istotnej różnicy w niedomykalności mitralnej pomiędzy grupami w pomiarze przed operacją: $U = 490,50$; $p = 0,477$, ani w pomiarze

po operacji: U = 466,00; p = 0,188. Szczegółowe zestawienie stopni niedomykalności w grupach przedstawiono w tabelach 18, 19 oraz rycinach 13 i 14.

Tabela 18. Niedomykalność zastawki mitralnej przed operacją.

Grupy według gradientu LVOT			Częstość	Procent	Procent ważnych
<30 mmHg	Niedomykalność MV	brak	1	2,1%	2,1%
		łagodna	17	35,4%	36,2%
		umiarkowana	28	58,3%	59,6%
		ciężka	1	2,1%	2,1%
		Ogółem	47	97,9%	100,0%
	Braki danych		1	2,1%	
	Ogółem		48	100,0%	
≥30 mmHg	Niedomykalność MV	brak	1	4,3%	4,3%
		łagodna	7	30,4%	30,4%
		umiarkowana	12	52,2%	52,2%
		ciężka	3	13,0%	13,0%
		Ogółem	23	100,0%	100,0%

MV – zastawka mitralna, LVOT – droga odpływu lewej komory

Tabela 19. Niedomykalność zastawki mitralnej po operacji.

Grupy wg gradientu LVOT			Częstość	Procent	Procent ważnych
<30 mmHg	Niedomykalność MV	brak	9	18,8%	18,8%
		łagodna	35	72,9%	72,9%
		umiarkowana	2	4,2%	4,2%
		ciężka	2	4,2%	4,2%
		Ogółem	48	100,0%	100,0%
≥30 mmHg	Niedomykalność MV	brak	3	13,0%	13,0%
		łagodna	15	65,2%	65,2%
		umiarkowana	4	17,4%	17,4%
		ciężka	1	4,3%	4,3%
		Ogółem	23	100,0%	100,0%

MV – zastawka mitralna, LVOT – droga odpływu lewej komory

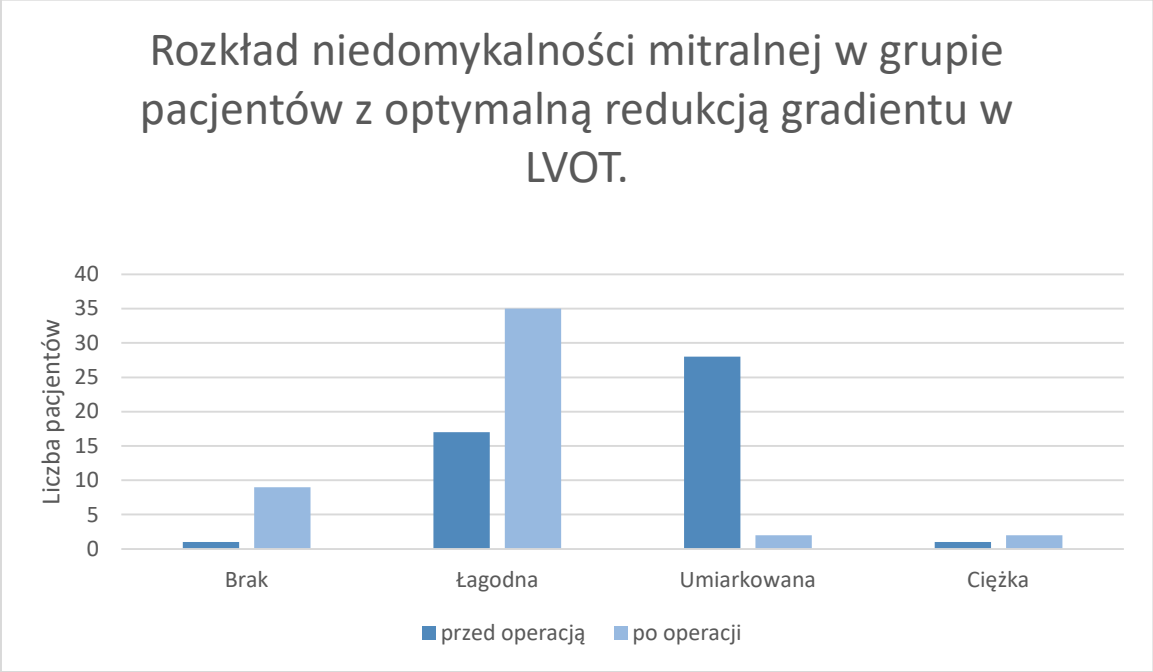

Rycina 13. Rozkład niedomykalności mitralnej w grupie pacjentów z optymalną redukcją gradientu w LVOT.

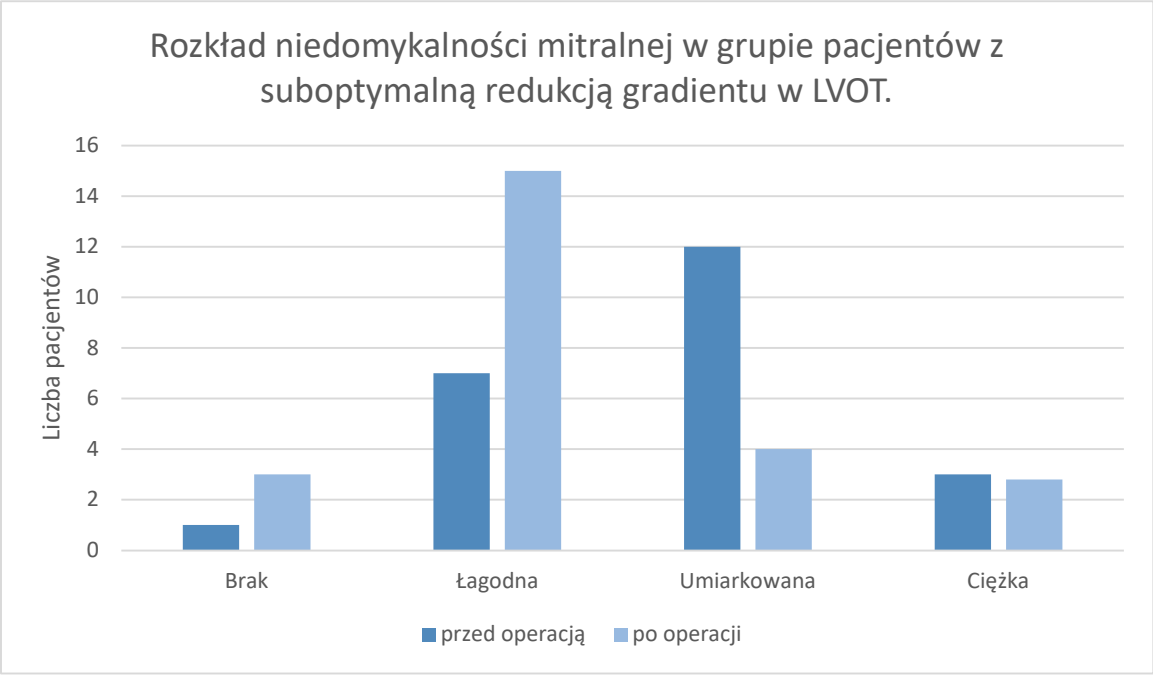

Rycina 14. Rozkład niedomykalności mitralnej w grupie pacjentów z suboptymalną redukcją gradientu w LVOT.

5.2.3 Obraz kliniczny

Przed leczeniem operacyjnym w grupie pacjentów z optymalną redukcją gradientu w LVOT 75,6% pacjentów było w klasie III lub IV NYHA, natomiast po leczeniu operacyjnym 8,9% było w klasie NYHA III, nie odnotowano pacjentów w klasie NYHA IV.

W grupie pacjentów z suboptymalną redukcją gradientu, przed zabiegiem w klasach NYHA III lub IV było 60,8% pacjentów, natomiast po zabiegu 100% chorych przeszło do klas NYHA I lub II. Szczegółowe zestawienie powyższych danych przedstawiono w tabelach 20, 21 oraz rycinach 15 i 16.

W obrębie każdej z grup odnotowano istotną redukcję niewydolności serca klasyfikowaną według NYHA. Analizę przeprowadzono testem Wilcoxona. W grupie z optymalnym gradientem Z=5,56; p<0,001, z suboptymalnym gradientem w LVOT po zabiegu (≥ 30 mmHg) Z=4,24; p<0,001.

Nie stwierdzono istotnej różnicy w liczebności poszczególnych kategorii NYHA porównując grupę z optymalną i suboptymalną odpowiedzią zarówno przed zabiegiem $Chi^2(3; N=68) = 1,64$; $p = 0,650$, jak i po zabiegu $Chi^2(2; N=68) = 2,18$; $p = 0,337$.

Tabela 20. Klasy NYHA przed leczeniem operacyjnym.

Grupy		NYHA przed operacją				Ogółem
		I	II	III	IV	
<30 mmHg	Liczebność	1	10	31	3	45
	% grupy	2,2%	22,2%	68,9%	6,7%	100,0%
≥30 mmHg	Liczebność	1	8	13	1	23
	% grupy	4,3%	34,8%	56,5%	4,3%	100,0%
Ogółem	Liczebność	2	18	44	4	68
	% grupy	2,9%	26,5%	64,7%	5,9%	100,0%

NYHA – New York Heart Association

Tabela 21. Klasa NYHA po leczeniu operacyjnym.

Grupy		NYHA po operacji			Ogółem
		I	II	III	
<30 mmHg	Liczebność	30	11	4	45
	% grupy	66,7%	24,4%	8,9%	100,0%
≥30 mmHg	Liczebność	17	6	0	23
	% grupy	73,9%	26,1%	0,0%	100,0%
Ogółem	Liczebność	47	17	4	68
	% grupy	69,1%	25,0%	5,9%	100,0%

NYHA – New York Heart Association

Stopień redukcji objawów klinicznych wyrażony jako redukcja liczby klas NYHA szczegółowo przedstawiono w tabeli 22. W grupie pacjentów z optymalną redukcją gradientu, odsetek poprawy NYHA był wyższy o dwa stopnie niż w grupie z suboptymalną redukcją 51% vs 39%. W grupie z suboptymalną redukcją gradientu odnotowano natomiast niższy odsetek pacjentów bez redukcji w klasie NYHA 4,3% vs 13,3% oraz wyższy z redukcją o jedną klasę NYHA 56,5% vs 35,6%. Różnice w redukcji klas NYHA nie osiągnęły istotności statystycznej $Chi^2(2; N=68) = 3,23$; $p = 0,199$. Klasy NYHA przed i po zabiegu w grupach przedstawiono graficznie na rycinach 15 i 16.

Tabela 22. Stopień redukcji klas NYHA, porównanie grup.

			Zmiana w klasyfikacji NYHA			Ogółem
			brak	1 stopień	2 stopnie	
Grupa	< 30 mmHg	Liczebność	6	16	23	45
		% grupy	13,3%	35,6%	51,1%	100,0%
	≥ 30 mmHg	Liczebność	1	13	9	23
		% grupy	4,3%	56,5%	39,1%	100,0%
Ogółem		Liczebność	7	29	32	68
		% grupy	10,3%	42,6%	47,1%	100,0%

NYHA – New York Heart Association

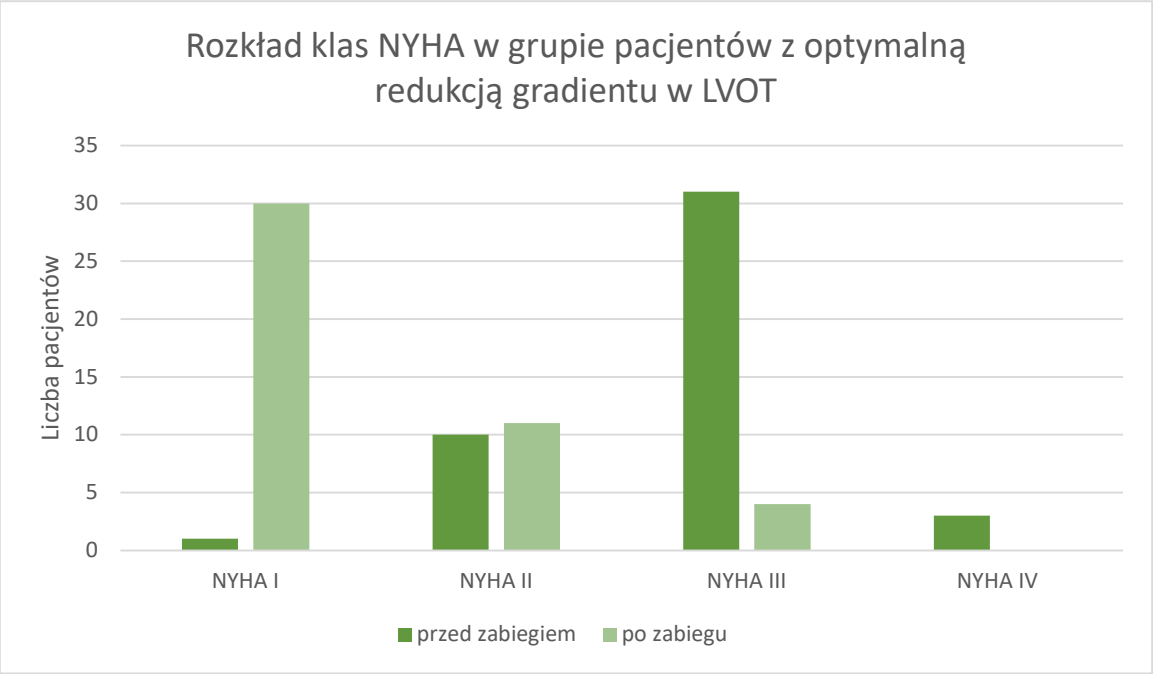

Rycina 15. Rozkład klas NYHA w grupie pacjentów z optymalną redukcją gradientu w LVOT.

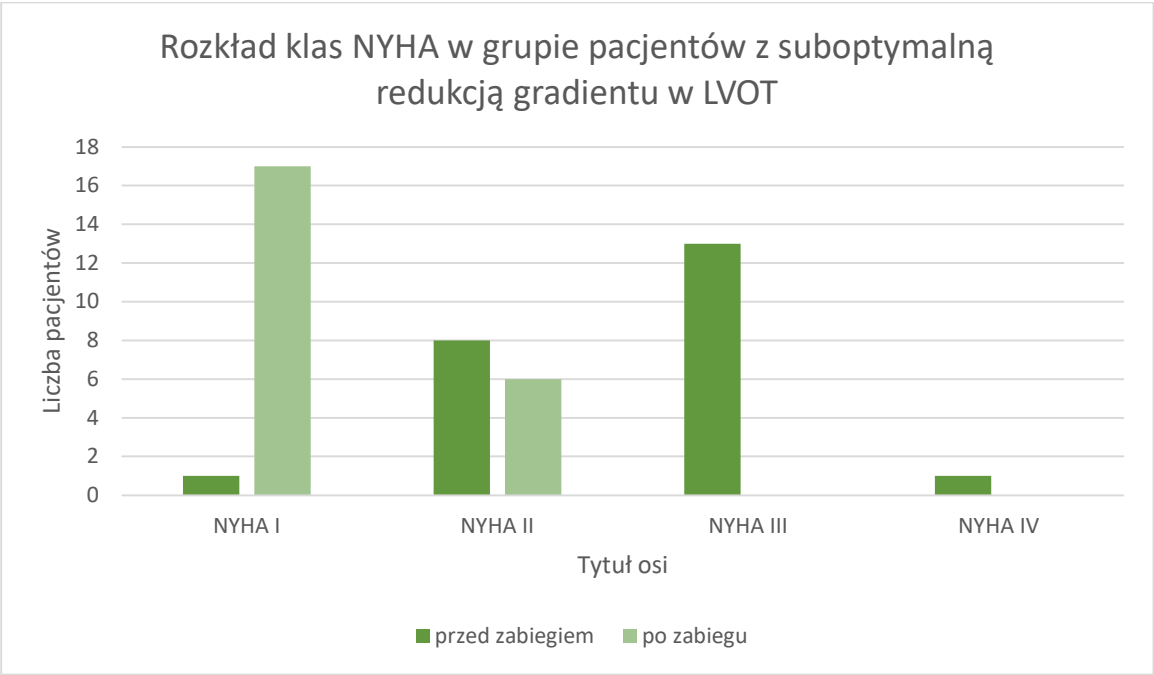

Rycina 16. Rozkład klas NYHA w grupie pacjentów z suboptymalną redukcją gradientu w LVOT.

6. Dyskusja

Zwężenie drogi odpływu lewej komory jest powszechne w populacji objawowych pacjentów z kardiomiopatią przerostową i sięga 70% (90). Podwyższony gradient w LVOT pogarsza odległe rokowanie (80), stąd leczenie celowane na jego obniżenie bądź całkowite zniesienie powinno być piorytetem zarówno farmakoterapii, jak i postępowania inwazyjnego. Leczenie chirurgiczne jest aktualnie zalecane u pacjentów objawowych pomimo optymalnej farmakoterapii i jest preferowane nad leczeniem przezskórnym (1). W doświadczonych ośrodkach zajmujących się kompleksowo chorymi z HCM śmiertelność okołooperacyjna jest niska i wynosi od 0,4% - 3% (62,78). W analizowanej przeze mnie grupie chorych nie stwierdzono zgonów okołooperacyjnych. Należy jednak podkreślić, iż badana populacje nie obejmowała pacjentów operowanych z dostępu przezkoniuszkowego, pacjentów, u których wykonano plastykę płatków zastawki mitralnej bądź wymieniono zastawkę mitralną. Każda z powyższych procedur może zwiększać ryzyko potencjalnych powikłań, w tym zgonu (78,101). W badanej populacji 5 (7%) pacjentów po zabiegu operacyjnym wymagało wszczepienia urządzenia stymulującego, natomiast 19 (26,8%) miało wszczepione ICD przed zabiegiem. Ilość ta nie odbiegała w znaczący sposób od tej raportowanej przez inne ośrodki: 6 - 10%. (62,102–105).

6.1 Redukcja gradientu w LVOT

Leczenie operacyjne, w przeciwieństwie do zabiegów przezskórnych (106), powoduje natychmiastową redukcję gradientu w LVOT, znosi SAM i zmniejsza niedomykalność zastawki mitralnej (78,103). Każdorazowo po wykonaniu miektomii i przywróceniu wydolnej hemodynamicznie akcji serca, należy ocenić efekt zabiegu w echokardiograficznym badaniu przezprzełykowym. Gradient w drodze odpływu ≥ 20 mmHg bądź umiarkowana i większa niedomykalność zastawki mitralnej powinna skłonić zespół do ponownej analizy przypadku, ponownego wejścia w krążenie pozaustrojowe (CPB) i poszerzenia zakresu operacji. W literaturze z lat dziewięćdziesiątych, ponownego wejścia w CPB i poszerzenia zabiegu o bardziej rozległą miektomię oraz plastykę bądź wymianę zastawki mitralnej dokonywano u nawet 20% operowanych (102). W bardziej aktualnych publikacjach częstość re-miektomii była zdecydowanie rzadsza i nie wiązała się ze wzrostem liczby powikłań (78,107,108). Najczęstszą przyczyną nawrotu gradientu w LVOT jest zwężenie śródkomorowe,

niedostateczna resekcja w segmentach podstawnych i SAM (78,108). W badanej populacji reoperowany był jeden pacjent (1,4%), przyczyną był nawrót gradientu w LVOT podczas wysiłku (do 91 mmHg) oraz wielokrotne zasłabnięcia. Reoperowany pacjent był w klasie NYHA II, w TTE stwierdzono SAM, zwapnienia u podstawy płatka tylnego powodujące ograniczenie jego ruchomosci oraz małą niedomykalność zastawki mitralnej. W trakcie ponownego zabiegu poszerzono miektomię oraz wymieniono zastawkę mitralną na mechaniczną.

W badanej populacji gradient w LVOT przed zabiegiem operacyjnym wynosił 103 ± 34 mmHg i był wyższy niż raportowany w pracach dotyczących wyników leczenia operacyjnego (62,103). Badani pacjenci mieli znacznie nasilony przerost mięśnia sercowego, przez co wymagali bardziej rozległej resekcji mięśnia niż ograniczona do segmentów podstawnych i środkowych przednioprzegrodowych, wskazuje na to ideksowana do BSA masa lewej komory (Mass/BSA), która wynosiła 128 ±39 g/m2. Wskaźnik Mass/BSA oceniony w MRI koreluje z liczbą zajętych segmentów, a jego wartość 120 ±32 g/m2 odpowiadała rozległej hipertrofii (26).

Maksymalny gradient w LVOT stwierdzony podczas wszystkich pooperacyjnych TTE wyniósł 26 ± 19 mmHg (p = 0,018), natomiast redukcja gradientu w porównaniu do wartości przedoperacyjnej 76 ± 34 mmHg. Gradient pooperacyjny w badanej populacji jest wyższy niż w większości raportowanych prac (103,109), jednak porównywanie wprost tych zmiennych nie jest uzasadnione. Raportowany gradient jest największym stwierdzonym podczas okresu, w którym pacjent pozostawał pod opieką Instytutu Kardiologii, w większości przypadków po modyfikacji farmakoterapii i leczeniu zaburzeń rytmu serca, np. migotania przedsionków, gradient ulegał redukcji. Jedynie jeden pacjent został zakwalifikowany do reoperacji z powodu gradientu powyżej 50 mmHg oraz towarzyszących objawów. Użycie do analiz takiej formy pomiaru miało na celu wychwycenie pacjentów, którzy są bardziej predysponowani do generowania wysokiego gradientu w LVOT. Z racji tego, iż mierzony gradient jest bardzo zmienny nawet w okresie jednego dnia, analiza kilku badań echokardiograficznych w celu wychwycenia niekorzystnego pomiaru dawała lepsze szanse na wyodrębnienie grupy chorych z „suboptymalnym” wynikiem zabiegu.

6.2 Redukcja niedomykalności mitralnej

Niedomykalność mitralna jest powszechna w grupie pacjentów z kardiomiopatią przerostową i zwężeniem w LVOT. W zdecydowanej większości przypadków jest ona wtórna do SAM i zanika bądź jest łagodzona po skutecznym leczeniu farmakologicznym lub chirurgicznym (61)(41)(43). Spośród pacjentów kwalifikowanych do leczenia operacyjnego, 96,1% nie wymaga przeprowadzenia dodatkowych procedur na zastawce mitralnej, a niedomykalność zastawki jest eliminowana w wyniku miektomii (78). W analizowanej populacji umiarkowana bądź ciężka niedomykalność mitralna przed leczeniem operacyjnym była stwierdzona u 61,9% chorych, ciężka u 5,6%. Po leczeniu operacyjnym 87,3% pacjentów nie miało niedomykalności zastawki mitralnej bądź była ona mała. Niedomykalność w stopniu ciężkim stwierdzono u 3 pacjentów, co stanowiło 4,2% badanych. U dwóch z trzech pacjentów z dużą niedomykalnością po operacji, odnotowano jej redukcję do mniejszej niż umiarkowana po modyfikacji farmakoterapii i kontroli rytmu serca w obrębie migotania przedsionków. Trzecią osobą była 54 letnia kobieta, która rozwinęła dużą niedomykalność zastawki mitralnej rok od operacji, w badaniu echokardiograficznym stwierdzono prolaps tylnego płatka zastawki mitralnej. W badanej populacji stopień niedomykalności zastawki mitralnej po zabiegu operacyjnym jest nieco większy niż raportowany przez inne duże ośrodki. Ciężka niedomykalność zastawki w wyniku miektomii może wystąpić u 1,7% pacjentów (78). Podobnie jak w przypadku gradientu pooperacyjnego, analizowane dane dotyczą największej niedomykalności stwierdzonej podczas zarówno wszystkich hospitalizacji, jak i wizyt ambulatoryjnych w Instytucie Kardiologii. Analizowane badania nie były wykonywane według jednego protokołu stworzonego na potrzeby tej analizy, a pacjenci często byli w trakcie dostosowywania optymalnej farmakoterapii. Analiza tych danych miała na celu wychwycenie pacjentów najbardziej predysponowanych do prezentowania negatywnego obrazu klinicznego. Niedomykalność mitralna nie korelowała z pooperacyjnym gradientem w LVOT p=0,302, powyższej korelacji nie stwierdzano również w dostępnej literaturze (42).

6.3 Długość przedniego płatka a gradient

Na wzrost gradientu w LVOT nakładają się dwie składowe: przerost mięśnia sercowego w segmentach podstawnych przegrody międzykomorowej oraz SAM przedniego płatka zastawki mitralnej (46,51,110). Kontakt przedniego płatka mitralnego z przegrodą międzykomorową i następczy wzrost gradientu w LVOT może jednak wystąpić nawet u pacjentów bez przerostu, jest on wtedy wtórny wyłącznie do zmian w budowie zastawki mitralnej (111). Anomaliami, które szczególnie predysponowały do wystąpienia SAM u pacjentów bez przerostu były wydłużone płatki oraz nieprawidłowe położenie mięśnia przednio-bocznego, polegające na jego przemieszczeniu w kierunku ściany przedniej. Były to zatem te same anomalie, które występują u chorych z kardiomiopatią przerostową (28,52,112). Poszerzona miektomia w sposób bezpośredni modyfikuje dwa spośród trzech najprawdopodobniej głównych czynników odpowiedzialnych za wzrost gradientu: poszerza LVOT oraz poprzez resekcję w pobliżu podstawy mięśnia przednio-bocznego powoduje jego oddalenie od ściany przedniej. Skutkiem pośrednim zniesienia SAM jest redukcja niedomykalności zastawki mitralnej $Z = 5,13$; $p < 0,001$ oraz likwidacja jednej z komponent wysokiego gradientu w LVOT (obniżenie gradientu w LVOT: $p = 0,018$). W badanej populacji pacjenci z optymalną redukcją gradientu mieli istotnie dłuższy płatek zastawki mitralnej $p=0,04$ oraz występował tu większy odsetek pacjentów bez i z małą niedomykalnością mitralną 91,7% vs 78,3% po zabiegu. Nie wykazano jednak istotnej korelacji długości przedniego płatka mitralnego i stopnia niedomykalności po operacji $p = 0,35$. Dotychczasowe prace, które badały wpływ długości płatka mitralnego na gradient w LVOT, SAM i niedomykalność mitralną nie obejmowały pacjentów po leczeniu operacyjnym. Nawrót wysokiego gradientu po leczeniu operacyjnym był natomiast wtórny do niedostatecznie rozległej miektomii (107,108,113). Zabieg poszerzonej miektomii poprzez daleko idącą zmianę geometrii LVOT skuteczniej znosił SAM oraz niedomykalność mitralną niż przezskórny zabieg ablacji (114). Rola długości przedniego płatka mitralnego po zabiegu operacyjnym pozostaje więc niedostatecznie zbadana, a ekstrapolowanie wniosków z badań sprzed leczenia operacyjnego nie musi być właściwe. Przeprowadzenie dodatkowych zabiegów na zastawce mitralnej podczas miektomii pozostaje kwestią dyskusyjną.

6.4 Obraz kliniczny po zabiegu miektomii.

W badanej populacji pacjenci odnieśli istotną poprawę kliniczną wynikającą z leczenia operacyjnego, odsetek pacjentów w klasie NYHA III lub IV przed i po zabiegu wynosił 67,6% vs 5,6%, $p < 0,001$. Wynik ten nie odbiega od raportowanych wyników dużych ośrodków ze znacznie większą badaną populacją, gdzie po leczeniu operacyjnym w klasie NYHA III/IV było 6% pacjentów (103). Wszyscy czterej pacjenci, którzy prezentowali wysoką klasę NYHA, po zabiegu znaleźli się w grupie z optymalną redukcją gradientu w LVOT.

1. Mężczyzna po miektomii w wieku 27 lat, zespół poperikardiotomijny z nawracającym gromadzeniem się płynu w jamie osierdzia. Pacjenta przez długi czas leczono lekami przeciwzapalnymi i sterydami, gradient w LVOT wyniósł 10 mmHg, niedomykalność mitralna była mała bez cech SAM.
2. Mężczyzna po miektomii oraz protezowaniu aorty wstępującej w wieku 60 lat, po implantacji dwujamowego ICD w prewencji pierwotnej, z zaburzeniami rytmu serca pod postacią napadowego AF, nsVT, po nieskutecznej ablacji, z POChP, wieloletni palacz.
3. Kobieta po miektomii w wieku 53 lat, z napadowym migotaniem przedsionków, chorobą wieńcową, otyłością, nadciśnieniem tętniczym, wieloletnia palaczka, po strumektomii, wyjściowo NYHA IV.
4. Kobieta po miektomii w wieku 54 lat, z napadowym migotaniem przedsionków, po implantacji ICD w ramach prewencji pierwotnej, duża niedomykalność zastawki mitralnej, która rozwinęła się rok po zabiegu wskutek prolapsu płatka tylnego.

Badane grupy z suboptymalną i optymalną redukcją gradientu nie różniły się istotnie pod względem klasy NYHA. Może to przemawiać za tym, iż granica podziału (30 mmHg) populacji ustanowiona jest zbyt nisko bądź badana populacja jest zbyt mała, aby wychwycić statystycznie istotne różnice w obrazie klinicznym.

7. Ograniczenia badania

Powyższa analiza jest badaniem retrospektywnym i ma typowe dla tego typu badania wady, ponadto badanie jest jednoośrodkowe.

Część badań echokardiograficznych nie była dostępna lub nie była zarchiwizowana w dostatecznym stopniu, dotyczy to np. wyników badań przedoperacyjnych, które były wykonane w innym ośrodku i zostały jedynie wpisane w wywiad przy przyjęciu. Część badań nie miała zarchiwizowanych obrazów, a jedynie opis.

Rezonans magnetyczny został wykonany tylko u 40 pacjentów (56%). Jedynie 12 pacjentów (30%) znalazło się w grupie z nieoptymalną redukcją gradientu w LVOT. Ograniczona liczba wykonanych badań wynikała między innymi z faktu, iż 19 (26,8%) pacjentów posiadało wszczepiony ICD przed zabiegiem, co jest przeciwwskazaniem do wykonania tego badania.

Badane grupy z optymalną i nieoptymalną redukcją gradientu w LVOT były nierównoliczne 48 vs 23 pacjentów.

Klasyfikacja objawów klinicznych według klasyfikacji NYHA była wykonywana na podstawie analizy wywiadów z pacjentami zebranych podczas hospitalizacji i wizyt ambulatoryjnych w Narodowym Instytucie Kardiologii. U 3 (4,2%) pacjentów nie było można w sposób jednoznaczny określić klasy NYHA na podstawie sporządzonych obserwacji.

Okres obserwacji pacjentów dotyczył zarówno hospitalizacji w Narodowym Instytucie Kardiologii, jak i wizyt ambulatoryjnych, długości czasu obserwacji różniła się pomiędzy pacjentami 15,5 ± 16,8 miesięcy.

8. Wnioski

Pacjenci z optymalnym gradientem w LVOT (< 30 mmHg) po leczeniu operacyjnym metodą poszerzonej miektomii mieli istotnie dłuższy przedni płatek zastawki mitralnej niż pacjenci z gradientem suboptymalnym (≥ 30 mmHg).

Pacjenci z optymalnym gradientem w LVOT charakteryzowali się niższą objętością końcoworozkurczową lewej komory indeksowaną do BSA ocenianą w rezonansie magnetycznym przed zabiegiem operacyjnym.

Pacjenci z optymalnym i suboptymalnym gradientem w LVOT po zabiegu odpowiedzieli w równym stopniu istotną statystycznie poprawą kliniczną (redukcja klas NYHA) oraz redukcją niedomykalnosci zastawki mitralnej. Nie stwierdzono istotnej statystycznie różnicy w zakresie klas NYHA i niedomykalności mitralnej przed i po zabiegu miedzy grupami.

Leczenie operacyjne spowodowało istotne obniżenie gradientu w drodze odpływu lewej komory, istotne zmniejszenie niedomykalności zastawki mitralnej wtórnej do SAM oraz istotne zmniejszenie nasilenia objawów niewydolności serca w całej badanej grupie.

9. Piśmiennictwo

1. 2014 ESC Guidelines on diagnosis and management of hypertrophic cardiomyopathy. Eur Heart J. 2014;

2. Maron BJ, Gardin JM, Flack JM, Gidding SS, Kurosaki TT, Bild DE. Prevalence of Hypertrophic Cardiomyopathy in a General Population of Young Adults. Circulation. 1995;

3. Maron BJ, Olivotto I, Spirito P, Casey SA, Bellone P, Gohman TE, et al. Epidemiology of Hypertrophic Cardiomyopathy–Related Death. Circulation. 2000;

4. Maron BJ. Sudden death in young athletes. N Engl J Med. 2003 Sep;349(11):1064–75.

5. Maron BJ, Carney KP, Lever HM, Lewis JF, Barac I, Casey SA, et al. Relationship of race to sudden cardiac death in competitive athletes with hypertrophic cardiomyopathy. J Am Coll Cardiol. 2003 Mar;41(6):974–80.

6. Maron BJ, Shirani J, Poliac LC, Mathenge R, Roberts WC, Mueller FO. Sudden death in young competitive athletes. Clinical, demographic, and pathological profiles. JAMA. 1996 Jul;276(3):199–204.

7. Hada Y, Sakamoto T, Amano K, Yamaguchi T, Takenaka K, Takahashi H, et al. Prevalence of hypertrophic cardiomyopathy in a population of adult Japanese workers as detected by echocardiographic screening. Am J Cardiol. 1987 Jan;59(1):183–4.

8. Codd MB, Sugrue DD, Gersh BJ, Melton LJ 3rd. Epidemiology of idiopathic dilated and hypertrophic cardiomyopathy. A population-based study in Olmsted County, Minnesota, 1975-1984. Circulation. 1989 Sep;80(3):564–72.

9. Maron BJ, Gardin JM, Flack JM, Gidding SS, Kurosaki TT, Bild DE. Prevalence of hypertrophic cardiomyopathy in a general population of young adults. Echocardiographic analysis of 4111 subjects in the CARDIA Study. Coronary Artery Risk Development in (Young) Adults. Circulation. 1995 Aug;92(4):785–9.

10. Corrado D, Basso C, Schiavon M, Thiene G. Screening for hypertrophic cardiomyopathy in young athletes. N Engl J Med. 1998 Aug;339(6):364–9.

11. Maron BJ, Mathenge R, Casey SA, Poliac LC, Longe TF. Clinical profile of hypertrophic

cardiomyopathy identified de novo in rural communities. J Am Coll Cardiol. 1999 May;33(6):1590–5.

12. Nistri S, Thiene G, Basso C, Corrado D, Vitolo A, Maron BJ. Screening for hypertrophic cardiomyopathy in a young male military population. Am J Cardiol. 2003 Apr;91(8):1021–3, A8.

13. Zou Y, Song L, Wang Z, Ma A, Liu T, Gu H, et al. Prevalence of idiopathic hypertrophic cardiomyopathy in China: a population-based echocardiographic analysis of 8080 adults. Am J Med. 2004 Jan;116(1):14–8.

14. Maron BJ, Spirito P, Roman MJ, Paranicas M, Okin PM, Best LG, et al. Prevalence of hypertrophic cardiomyopathy in a population-based sample of American Indians aged 51 to 77 years (the Strong Heart Study). Am J Cardiol. 2004 Jun;93(12):1510–4.

15. Maro EE, Janabi M, Kaushik R. Clinical and echocardiographic study of hypertrophic cardiomyopathy in Tanzania. Trop Doct. 2006 Oct;36(4):225–7.

16. Ng CT, Chee TS, Ling LF, Lee YP, Ching CK, Chua TSJ, et al. Prevalence of hypertrophic cardiomyopathy on an electrocardiogram-based pre-participation screening programme in a young male South-East Asian population: Results from the Singapore Armed Forces Electrocardiogram and Echocardiogram screening protocol. Europace. 2011;

17. Ingles J, Doolan A, Chiu C, Seidman J, Seidman C, Semsarian C. Compound and double mutations in patients with hypertrophic cardiomyopathy: implications for genetic testing and counselling. Vol. 42, Journal of medical genetics. 2005. p. e59.

18. Van Driest SL, Vasile VC, Ommen SR, Will ML, Tajik AJ, Gersh BJ, et al. Myosin binding protein C mutations and compound heterozygosity in hypertrophic cardiomyopathy. J Am Coll Cardiol. 2004 Nov;44(9):1903–10.

19. Saltzman AJ, Mancini-DiNardo D, Li C, Chung WK, Ho CY, Hurst S, et al. Short communication: the cardiac myosin binding protein C Arg502Trp mutation: a common cause of hypertrophic cardiomyopathy. Circ Res. 2010 May;106(9):1549–52.

20. Kelly M, Semsarian C. Multiple mutations in genetic cardiovascular disease: a marker of disease severity? Circ Cardiovasc Genet. 2009 Apr;2(2):182–90.

21. Lopes LR, Zekavati A, Syrris P, Hubank M, Giambartolomei C, Dalageorgou C, et al. Genetic complexity in hypertrophic cardiomyopathy revealed by high-throughput sequencing. J Med Genet. 2013 Apr;50(4):228–39.

22. Olivotto I, Girolami F, Ackerman MJ, Nistri S, Bos JM, Zachara E, et al. Myofilament protein gene mutation screening and outcome of patients with hypertrophic cardiomyopathy. Mayo Clin Proc. 2008 Jun;83(6):630–8.

23. Gersh BJ, Maron BJ, Bonow RO, Dearani JA, Fifer MA, Link MS, et al. 2011 ACCF/AHA guideline for the diagnosis and treatment of hypertrophic cardiomyopathy: Executive summary. J Thorac Cardiovasc Surg. 2011;

24. Moon JCC, Fisher NG, McKenna WJ, Pennell DJ. Detection of apical hypertrophic cardiomyopathy by cardiovascular magnetic resonance in patients with non-diagnostic echocardiography. Heart. 2004 Jun;90(6):645–9.

25. Rickers C, Wilke NM, Jerosch-Herold M, Casey SA, Panse P, Panse N, et al. Utility of cardiac magnetic resonance imaging in the diagnosis of hypertrophic cardiomyopathy. Circulation. 2005 Aug;112(6):855–61.

26. Maron MS, Maron BJ, Harrigan C, Buros J, Gibson CM, Olivotto I, et al. Hypertrophic Cardiomyopathy Phenotype Revisited After 50 Years With Cardiovascular Magnetic Resonance. J Am Coll Cardiol. 2009;

27. Klues HG, Schiffers A, Maron BJ. Phenotypic spectrum and patterns of left ventricular hypertrophy in hypertrophic cardiomyopathy: Morphologic observations and significance as assessed by two-dimensional echocardiography in 600 patients. J Am Coll Cardiol. 1995;

28. Kwon DH, Setser RM, Thamilarasan M, Popovic Z V, Smedira NG, Schoenhagen P, et al. Abnormal papillary muscle morphology is independently associated with increased left ventricular outflow tract obstruction in hypertrophic cardiomyopathy. Heart. 2008 Oct;94(10):1295–301.

29. Minami Y, Kajimoto K, Terajima Y, Yashiro B, Okayama D, Haruki S, et al. Clinical Implications of Midventricular Obstruction in Patients With Hypertrophic Cardiomyopathy. J Am Coll Cardiol [Internet]. 2011;57(23):2346–55. Available from: http://www.sciencedirect.com/science/article/pii/S0735109711012319

30. Sherrid M V, Riedy K, Rosenzweig B, Ahluwalia M, Arabadjian M, Saric M, et al. Hypertrophic cardiomyopathy with dynamic obstruction and high left ventricular outflow gradients associated with paradoxical apical ballooning. Echocardiography. 2019 Jan;36(1):47–60.

31. Maron MS, Finley JJ, Bos JM, Hauser TH, Manning WJ, Haas TS, et al. Prevalence, clinical significance, and natural history of left ventricular apical aneurysms in hypertrophic cardiomyopathy. Circulation. 2008 Oct;118(15):1541–9.

32. Abinader EG, Sharif D, Shefer A, Naschitz J. Novel insights into the natural history of apical hypertrophic cardiomyopathy during long-term follow-up. Isr Med Assoc J. 2002 Mar;4(3):166–9.

33. Keren G, Belhassen B, Sherez J, Miller HI, Megidish R, Berenfeld D, et al. Apical hypertrophic cardiomyopathy: evaluation by noninvasive and invasive techniques in 23 patients. Circulation. 1985;71(1):45–56.

34. Sakamoto T, Tei C, Murayama M, Ichiyasu H, Hada Y. Giant T wave inversion as a manifestation of asymmetrical apical hypertrophy (AAH) of the left ventricle. Echocardiographic and ultrasono-cardiotomographic study. Jpn Heart J. 1976 Sep;17(5):611–29.

35. Yamaguchi H, Nishiyama S, Nakanishi S, Nishimura S. Electrocardiographic, echocardiographic and ventriculographic characterization of hypertrophic non-obstructive cardiomyopathy. Eur Heart J [Internet]. 1983;4 Suppl F:105—119. Available from: https://doi.org/10.1093/eurheartj/4.suppl_f.105

36. Sasson Z, Yock PG, Hatle LK, Alderman EL, Popp RL. Doppler echocardiographic determination of the pressure gradient in hypertrophic cardiomyopathy. J Am Coll Cardiol. 1988 Apr;11(4):752–6.

37. Wigle ED, Sasson Z, Henderson MA, Ruddy TD, Fulop J, Rakowski H, et al. Hypertrophic cardiomyopathy. The importance of the site and the extent of hypertrophy. A review. Prog Cardiovasc Dis. 1985;28(1):1–83.

38. Sherrid M V., Arabadjian M. Echocardiography to Individualize Treatment for Hypertrophic Cardiomyopathy. Prog Cardiovasc Dis. 2012;

39. Collis R, Tsang V, Pantazis A, Tome-Esteban M, Elliott PM, McGregor CGA. Individualized surgical strategies for left ventricular outflow tract obstruction in hypertrophic cardiomyopathy. Eur J Cardio-thoracic Surg. 2018;

40. Kunkala MR, Schaff H V, Nishimura RA, Abel MD, Sorajja P, Dearani JA, et al. Transapical approach to myectomy for midventricular obstruction in hypertrophic cardiomyopathy. Ann Thorac Surg. 2013 Aug;96(2):564–70.

41. Grigg LE, Wigle ED, Williams WG, Daniel LB, Rakowski H. Transesophageal Doppler echocardiography in obstructive hypertrophic cardiomyopathy: Clarification of pathophysiology and importance in intraoperative decision making. J Am Coll Cardiol [Internet]. 1992;20(1):42–52. Available from: http://www.sciencedirect.com/science/article/pii/073510979290135A

42. Schwammenthal E, Nakatani S, He S, Hopmeyer J, Sagie A, Weyman AE, et al. Mechanism of mitral regurgitation in hypertrophic cardiomyopathy: mismatch of posterior to anterior leaflet length and mobility. Circulation. 1998 Sep;98(9):856–65.

43. Yu EHC, Omran AS, Wigle ED, Williams WG, Siu SC, Rakowski H. Mitral regurgitation in hypertrophic obstructive cardiomyopathy: relationship to obstruction and relief with myectomy. J Am Coll Cardiol [Internet]. 2000;36(7):2219–25. Available from: http://www.sciencedirect.com/science/article/pii/S0735109700010196

44. Wigle ED. The diagnosis of hypertrophic cardiomyopathy. Heart [Internet]. 2001;86(6):709–14. Available from: https://heart.bmj.com/content/86/6/709

45. Sherrid M V, Wever-Pinzon O, Shah A, Chaudhry FA. Reflections of inflections in hypertrophic cardiomyopathy. J Am Coll Cardiol. 2009 Jul;54(3):212–9.

46. Pollick C, Rakowski H, Wigle ED. Muscular subaortic stenosis: the quantitative relationship between systolic anterior motion and the pressure gradient. Circulation. 1984 Jan;69(1):43–9.

47. Maron BJ, Nishimura RA, Danielson GK. Pitfalls in Clinical Recognition and a Novel Operative Approach for Hypertrophic Cardiomyopathy With Severe Outflow Obstruction Due to Anomalous Papillary Muscle. Circulation. 1998;98(23):2505–8.

48. Klues HG, Roberts WC, Maron BJ. Anomalous insertion of papillary muscle directly

into anterior mitral leaflet in hypertrophic cardiomyopathy. Significance in producing left ventricular outflow obstruction. Circulation. 1991 Sep;84(3):1188–97.

49. Klues HG, Proschan MA, Dollar AL, Spirito P, Roberts WC, Maron BJ. Echocardiographic assessment of mitral valve size in obstructive hypertrophic cardiomyopathy: Anatomic validation from mitral valve specimen. Circulation. 1993;

50. Harrigan CJ, Appelbaum E, Maron BJ, Buros JL, Gibson CM, Lesser JR, et al. Significance of papillary muscle abnormalities identified by cardiovascular magnetic resonance in hypertrophic cardiomyopathy. Am J Cardiol. 2008 Mar;101(5):668–73.

51. Henein M, Arvidsson S, Pilebro B, Backman C, Mörner S, Lindqvist P. Long mitral valve leaflets determine left ventricular outflow tract obstruction during exercise in hypertrophic cardiomyopathy. Int J Cardiol [Internet]. 2016 Jun 1;212:47–53. Available from: https://doi.org/10.1016/j.ijcard.2016.03.041

52. Morant K, Mikami Y, Nevis I, McCarty D, Stirrat J, Scholl D, et al. Contribution of mitral valve leaflet length and septal wall thickness to outflow tract obstruction in patients with hypertrophic cardiomyopathy. Int J Cardiovasc Imaging [Internet]. 2017;33(8):1201–11. Available from: https://doi.org/10.1007/s10554-017-1103-5

53. Klues HG, Maron BJ, Dollar AL, Roberts WC. Diversity of structural mitral valve alterations in hypertrophic cardiomyopathy. Circulation. 1992;

54. Maron BJ, Harding AM, Spirito P, Roberts WC, Waller BF. Systolic anterior motion of the posterior mitral leaflet: a previously unrecognized cause of dynamic subaortic obstruction in patients with hypertrophic cardiomyopathy. Circulation [Internet]. 1983 Aug 1;68(2):282–93. Available from: https://doi.org/10.1161/01.CIR.68.2.282

55. Balaram SK, Ross RE, Sherrid M V., Schwartz GS, Hillel Z, Winson G, et al. Role of mitral valve plication in the surgical management of hypertrophic cardiomyopathy. Ann Thorac Surg [Internet]. 2012;94(6):1990–8. Available from: http://dx.doi.org/10.1016/j.athoracsur.2012.06.008

56. Reis RL, Bolton MR, King JF. Anterior superior displacement of papillary muscles producing obstruction and mitral regurgitation in idiopathic hypertrophic subaortic stenosis. Operative relief by posterior superior realignment of papillary muscles following ventricular septal myectomy. Circulation. 1974;

57. Jiang L, Levine RA, King ME, Weyman AE. An integrated mechanism for systolic anterior motion of the mitral valve in hypertrophic cardiomyopathy based on echocardiographic observations. Am Heart J [Internet]. 1987;113(3):633–44. Available from: http://www.sciencedirect.com/science/article/pii/0002870387907010

58. Messmer BJ. Extended myectomy for hypertrophic obstructive cardiomyopathy. Ann Thorac Surg [Internet]. 1994;58(2):575–7. Available from: http://dx.doi.org/10.1016/0003-4975(94)92268-3

59. Cape EG, Simons D, Jimoh A, Weyman AE, Yoganathan AP, Levine RA. Chordal geometry determines the shape and extent of systolic anterior mitral motion: In vitro studies. J Am Coll Cardiol [Internet]. 1989;13(6):1438–48. Available from: http://www.sciencedirect.com/science/article/pii/0735109789903264

60. Levine RA, Vlahakes GJ, Lefebvre X, Guerrero JL, Cape EG, Yoganathan AP, et al. Papillary muscle displacement causes systolic anterior motion of the mitral valve: Experimental validation and insights into the mechanism of subaortic obstruction. Circulation. 1995;

61. Halpern DG, Swistel DG, Po JR, Joshi R, Winson G, Arabadjian M, et al. Echocardiography before and after Resect-Plicate-Release Surgical Myectomy for Obstructive Hypertrophic Cardiomyopathy. J Am Soc Echocardiogr [Internet]. 2015;28(11):1318–28. Available from: http://www.sciencedirect.com/science/article/pii/S0894731715005015

62. Sherrid M V., Balaram S, Kim B, Axel L, Swistel DG. The Mitral Valve in Obstructive Hypertrophic Cardiomyopathy A Test in Context. J Am Coll Cardiol. 2016;67(15):1846–58.

63. Elliott PM, Gimeno JR, Thaman R, Shah J, Ward D, Dickie S, et al. Historical trends in reported survival rates in patients with hypertrophic cardiomyopathy. Heart. 2006 Jun;92(6):785–91.

64. Ackerman M, Atkins DL, Triedman JK. Sudden Cardiac Death in the Young. Circulation. 2016 Mar;133(10):1006–26.

65. Hauser RG, Maron BJ, Marine JE, Lampert R, Kadish AH, Winters SL, et al. Safety and efficacy of transvenous high-voltage implantable cardioverter-defibrillator leads in

high-risk hypertrophic cardiomyopathy patients. Hear Rhythm. 2008 Nov;5(11):1517–22.

66. Sadoul N, Prasad K, Elliott PM, Bannerjee S, Frenneaux MP, McKenna WJ. Prospective prognostic assessment of blood pressure response during exercise in patients with hypertrophic cardiomyopathy. Circulation. 1997 Nov;96(9):2987–91.

67. Frenneaux MP, Counihan PJ, Caforio AL, Chikamori T, McKenna WJ. Abnormal blood pressure response during exercise in hypertrophic cardiomyopathy. Circulation. 1990 Dec;82(6):1995–2002.

68. Elliott PM, Gimeno JR, Tomé MT, Shah J, Ward D, Thaman R, et al. Left ventricular outflow tract obstruction and sudden death risk in patients with hypertrophic cardiomyopathy. Eur Heart J. 2006 Aug;27(16):1933–41.

69. Maki S, Ikeda H, Muro A, Yoshida N, Shibata A, Koga Y, et al. Predictors of sudden cardiac death in hypertrophic cardiomyopathy. Am J Cardiol. 1998 Sep;82(6):774–8.

70. Moon JCC, McKenna WJ, McCrohon JA, Elliott PM, Smith GC, Pennell DJ. Toward clinical risk assessment in hypertrophic cardiomyopathy with gadolinium cardiovascular magnetic resonance. J Am Coll Cardiol. 2003 May;41(9):1561–7.

71. Moolman JC, Corfield VA, Posen B, Ngumbela K, Seidman C, Brink PA, et al. Sudden death due to troponin T mutations. J Am Coll Cardiol. 1997 Mar;29(3):549–55.

72. Watkins H, Rosenzweig A, Hwang DS, Levi T, McKenna W, Seidman CE, et al. Characteristics and prognostic implications of myosin missense mutations in familial hypertrophic cardiomyopathy. N Engl J Med. 1992 Apr;326(17):1108–14.

73. Semsarian C, Yu B, Ryce C, Lawrence C, Washington H, Trent RJ. Sudden cardiac death in familial hypertrophic cardiomyopathy: Are “benign” mutations really benign? Pathology. 1997;

74. Ackerman MJ, VanDriest SL, Ommen SR, Will ML, Nishimura RA, Tajik AJ, et al. Prevalence and age-dependence of malignant mutations in the beta-myosin heavy chain and troponin T genes in hypertrophic cardiomyopathy: a comprehensive outpatient perspective. J Am Coll Cardiol. 2002 Jun;39(12):2042–8.

75. O’Mahony C, Jichi F, Pavlou M, Monserrat L, Anastasakis A, Rapezzi C, et al. A novel

clinical risk prediction model for sudden cardiac death in hypertrophic cardiomyopathy (HCM risk-SCD). Eur Heart J. 2014 Aug;35(30):2010–20.

76. Spirito P, Autore C, Rapezzi C, Bernabò P, Badagliacca R, Maron MS, et al. Syncope and risk of sudden death in hypertrophic cardiomyopathy. Circulation. 2009 Apr;119(13):1703–10.

77. Losi M-A, Nistri S, Galderisi M, Betocchi S, Cecchi F, Olivotto I, et al. Echocardiography in patients with hypertrophic cardiomyopathy: usefulness of old and new techniques in the diagnosis and pathophysiological assessment. Cardiovasc Ultrasound. 2010 Mar;8:7.

78. Hong JH, Schaff H V., Nishimura RA, Abel MD, Dearani JA, Li Z, et al. Mitral Regurgitation in Patients With Hypertrophic Obstructive Cardiomyopathy: Implications for Concomitant Valve Procedures. J Am Coll Cardiol. 2016;68(14):1497–504.

79. Melacini P, Basso C, Angelini A, Calore C, Bobbo F, Tokajuk B, et al. Clinicopathological profiles of progressive heart failure in hypertrophic cardiomyopathy. Eur Heart J. 2010 Sep;31(17):2111–23.

80. Maron MS, Olivotto I, Betocchi S, Casey SA, Lesser JR, Losi MA, et al. Effect of left ventricular outflow tract obstruction on clinical outcome in hypertrophic cardiomyopathy. N Engl J Med. 2003;

81. Wigle ED, Rakowski H, Kimball BP, Williams WG. Hypertrophic Cardiomyopathy. Circulation. 1995;92(7):1680–92.

82. Paulus WJ, Lorell BH, Craig WE, Wynne J, Murgo JP, Grossman W. Comparison of the effects of nitroprusside and nifedipine on diastolic properties in patients with hypertrophic cardiomyopathy: altered left ventricular loading or improved muscle inactivation? J Am Coll Cardiol. 1983 Nov;2(5):879–86.

83. Maron MS, Olivotto I, Maron BJ, Prasad SK, Cecchi F, Udelson JE, et al. The case for myocardial ischemia in hypertrophic cardiomyopathy. J Am Coll Cardiol. 2009 Aug;54(9):866–75.

84. Ponikowski P, Voors AA, Anker SD, Bueno H, Cleland JGF, Coats AJS, et al. 2016 ESC Guidelines for the diagnosis and treatment of acute and chronic heart failure. European

Heart Journal. 2016.

85. Nguyen A, Schaff H V, Nishimura RA, Dearani JA, Ommen SR. Early Outcomes of Repair of Left Ventricular Apical Aneurysms in Patients With Hypertrophic Cardiomyopathy. Circulation. 2017;136(20):1979–81.

86. Paul M, Schäfers M, Grude M, Reinke F, Juergens KU, Fischbach R, et al. Idiopathic left ventricular aneurysm and sudden cardiac death in young adults. Eur Eur pacing, arrhythmias, Card Electrophysiol J Work groups Card pacing, arrhythmias, Card Cell Electrophysiol Eur Soc Cardiol. 2006 Aug;8(8):607–12.

87. Ouyang F, Antz M, Deger FT, Bänsch D, Schaumann A, Ernst S, et al. An Underrecognized Subepicardial Reentrant Ventricular Tachycardia Attributable to Left Ventricular Aneurysm in Patients With Normal Coronary Arteriograms. Circulation. 2003;107(21):2702–9.

88. Schaff H V., Brown ML, Dearani JA, Abel MD, Ommen SR, Sorajja P, et al. Apical myectomy: A new surgical technique for management of severely symptomatic patients with apical hypertrophic cardiomyopathy. J Thorac Cardiovasc Surg. 2010;

89. Cerqueira MD, Weissman NJ, Dilsizian V, Jacobs AK, Kaul S, Laskey WK, et al. Standardized myocardial segmentation and nomenclature for tomographic imaging of the heart. A statement for healthcare professionals from the Cardiac Imaging Committee of the Council on Clinical Cardiology of the American Heart Association. Circulation. 2002 Jan;105(4):539–42.

90. Maron MS, Olivotto I, Zenovich AG, Link MS, Pandian NG, Kuvin JT, et al. Hypertrophic cardiomyopathy is predominantly a disease of left ventricular outflow tract obstruction. Circulation. 2006 Nov;114(21):2232–9.

91. Shah JS, Esteban MTT, Thaman R, Sharma R, Mist B, Pantazis A, et al. Prevalence of exercise-induced left ventricular outflow tract obstruction in symptomatic patients with non-obstructive hypertrophic cardiomyopathy. Heart. 2008 Oct;94(10):1288–94.

92. Morrow AG. Hypertrophic subaortic stenosis. Operative methods utilized to relieve left ventricular outflow obstruction. J Thorac Cardiovasc Surg. 1978 Oct;76(4):423–30.

93. Minakata K, Dearani JA, Nishimura RA, Maron BJ, Danielson GK. Extended septal

myectomy for hypertrophic obstructive cardiomyopathy with anomalous mitral papillary muscles or chordae. J Thorac Cardiovasc Surg [Internet]. 2004 Feb 1;127(2):481–9. Available from: https://doi.org/10.1016/j.jtcvs.2003.09.040

94. McIntosh CL, Maron BJ, Cannon RO, Klues HG. Initial results of combined anterior mitral leaflet plication and ventricular septal myotomy-myectomy for relief of left ventricular outflow tract obstruction in patients with hypertrophic cardiomyopathy. In: Circulation. 1992.

95. Chauvaud S, Jebara V, Chachques JC, el Asmar B, Mihaileanu S, Perier P, et al. Valve extension with glutaraldehyde-preserved autologous pericardium. Results in mitral valve repair. J Thorac Cardiovasc Surg. 1991 Aug;102(2):171–8.

96. Vriesendorp PA, Schinkel AFL, Soliman OII, Kofflard MJM, De Jong PL, Van Herwerden LA, et al. Long-term benefit of myectomy and anterior mitral leaflet extension in obstructive hypertrophic cardiomyopathy. Am J Cardiol. 2015;

97. Kofflard MJ, Van Herwerden LA, Waldstein DJ, Ruygrok P, Boersma E, Taams MA, et al. Initial results of combined anterior mitral leaflet extension and myectomy in patients with obstructive hypertrophic cardiomyopathy. J Am Coll Cardiol [Internet]. 1996;28(1):197–202. Available from: http://dx.doi.org/10.1016/0735-1097(96)00103-9

98. van Herwerden LA, Ten Cate FJ. Combined anterior mitral leaflet extension and spark erosion myectomy in hypertrophic obstructive cardiomyopathy: Echo-enhanced surgery. Operative Techniques in Thoracic and Cardiovascular Surgery. 2004.

99. Kwon DH, Smedira NG, Thamilarasan M, Lytle BW, Lever H, Desai MY. Characteristics and surgical outcomes of symptomatic patients with hypertrophic cardiomyopathy with abnormal papillary muscle morphology undergoing papillary muscle reorientation. J Thorac Cardiovasc Surg [Internet]. 2010;140(2):317–24. Available from: http://www.sciencedirect.com/science/article/pii/S0022522309014123

100. Ferrazzi P, Spirito P, Iacovoni A, Calabrese A, Migliorati K, Simon C, et al. Transaortic Chordal Cutting Mitral Valve Repair for Obstructive Hypertrophic Cardiomyopathy with Mild Septal Hypertrophy. J Am Coll Cardiol. 2015;66(15):1687–96.

101. Wan CKN, Dearani JA, Sundt TM 3rd, Ommen SR, Schaff H V. What is the best surgical treatment for obstructive hypertrophic cardiomyopathy and degenerative mitral

regurgitation? Ann Thorac Surg. 2009 Sep;88(3):722–7.

102. Roberts CS, McIntosh CL, Brown PS, Cannon RO, Gertz SD, Clark RE. Residual and recurrent gradients after septal myectomy for hypertrophic cardiomyopathy—mechanisms of obstruction and outcomes of reoperation. Ann Thorac Surg [Internet]. 1991;51(3):455–60. Available from: http://www.sciencedirect.com/science/article/pii/000349759190865N

103. Ommen SR, Maron BJ, Olivotto I, Maron MS, Cecchi F, Betocchi S, et al. Long-term effects of surgical septal myectomy on survival in patients with obstructive hypertrophic cardiomyopathy. J Am Coll Cardiol [Internet]. 2005;46(3):470–6. Available from: http://dx.doi.org/10.1016/j.jacc.2005.02.090

104. Panaich SS, Badheka AO, Chothani A, Mehta K, Patel NJ, Deshmukh A, et al. Results of Ventricular Septal Myectomy and Hypertrophic Cardiomyopathy (from Nationwide Inpatient Sample [1998–2010]). Am J Cardiol [Internet]. 2014;114(9):1390–5. Available from: http://www.sciencedirect.com/science/article/pii/S0002914914015963

105. Nishimura RA, Holmes DR. Hypertrophic Obstructive Cardiomyopathy. N Engl J Med [Internet]. 2004;350(13):1320–7. Available from: https://doi.org/10.1056/NEJMcp030779

106. Dąbrowski M, Kukuła K, Kłopotowski M, Bekta P, Śpiewak M, Mazurkiewicz Ł, et al. Reduction of left ventricular mass, left atrial size, and N-terminal pro-B-type natriuretic peptide level following alcohol septal ablation in patients with hypertrophic obstructive cardiomyopathy. Kardiol Pol. 2019;77(2):181–9.

107. Minakata K, Dearani JA, Schaff H V, O'Leary PW, Ommen SR, Danielson GK. Mechanisms for Recurrent Left Ventricular Outflow Tract Obstruction After Septal Myectomy for Obstructive Hypertrophic Cardiomyopathy. Ann Thorac Surg [Internet]. 2005;80(3):851–6. Available from: http://www.sciencedirect.com/science/article/pii/S0003497505005680

108. Cho YH, Quintana E, Schaff H V., Nishimura RA, Dearani JA, Abel MD, et al. Residual and recurrent gradients after septal myectomy for hypertrophic cardiomyopathy - Mechanisms of obstruction and outcomes of reoperation. J Thorac Cardiovasc Surg [Internet]. 2014;148(3):909–16. Available from:

http://dx.doi.org/10.1016/j.jtcvs.2014.05.028

109. Maron BJ. Hypertrophic cardiomyopathy: a systematic review. JAMA. 2002 Mar;287(10):1308–20.

110. SHAH PM, GRAMIAK R, KRAMER DH. Ultrasound Localization of Left Ventricular Outflow Obstruction in Hypertrophic Obstructive Cardiomyopathy. Circulation. 1969;40(1):3–11.

111. Rowin EJ, Maron MS. Evidence for left ventricular outflow tract obstruction with minimal septal hypertrophy: The case grows stronger for a multimodality imaging strategy for hypertrophic cardiomyopathy. Circulation: Cardiovascular Imaging. 2015.

112. Alhaj EK, Kim B, Cantales D, Uretsky S, Chaudhry FA, Sherrid M V. Symptomatic Exercise-Induced Left Ventricular Outflow Tract Obstruction without Left Ventricular Hypertrophy. J Am Soc Echocardiogr [Internet]. 2013;26(5):556–65. Available from: http://www.sciencedirect.com/science/article/pii/S0894731713001120

113. Roberts CS, McIntosh CL, Brown PS, Cannon RO, Gertz SD, Clark RE. Reoperation for persistant outflow obstruction in hypertrophic cardiomyopathy. Ann Thorac Surg [Internet]. 1991;51(3):455–60. Available from: http://www.sciencedirect.com/science/article/pii/000349759190865N

114. Delling FN, Sanborn DY, Levine RA, Picard MH, Fifer MA, Palacios IF, et al. Frequency and Mechanism of Persistent Systolic Anterior Motion and Mitral Regurgitation After Septal Ablation in Obstructive Hypertrophic Cardiomyopathy. Am J Cardiol [Internet]. 2007;100(11):1691–5. Available from: http://www.sciencedirect.com/science/article/pii/S0002914907016220

10. Streszczenie

Wstęp

Kardiomiopatia przerostowa jest najczęstszą dziedziczną chorobą serca i najczęstszą przyczyną zgonu młodych dorosłych. Dziedziczona jest w sposób autosomalny dominujący, część pacjentów obciążona mutacją może pozostawać bezobjawowa do końca życia. Morfologicznie choroba objawia się asymetrycznym przerostem mięśnia sercowego, z najczęstszym umiejscowieniem przerostu w segmentach podstawnych przednio-przegrodowych i podstawnych ściany przedniej. U nawet dwóch trzecich pacjentów może występować zwężenie drogi odpływu lewej komory z podwyższonym gradientem w spoczynku lub podczas wysiłku. Wysoki gradient wypływu krwi z lewej komory jest czynnikiem ryzyka nagłego zgonu sercowego oraz przyczynia się do wystąpienia objawów niewydolności serca. Podstawą leczenia jest farmakoterapia ze szczególną rolą β-blokerów i antagonistów kanałów wapniowych. Pacjenci z wysokim gradientem powyżej 50 mmHg pomimo optymalnego leczenia farmakologicznego kwalifikują się do leczenia inwazyjnego, chirurgicznej miektomii lub zabiegu przezskórnego. Ze względu na przewidywalność zabiegu oraz satysfakcjonujace wyniki odległe, leczenie chirurgiczne ma wyższą klasę zaleceń niż zabieg przezskórny, który znajduje swoje zastosowanie jako leczenie alternatywne szczególnie u pacjentów starszych i z przeciwwskazaniami do operacji. Ze względu na lokalizację przerostu zdecydowaną większość interwencji przeprowadza się w krążeniu pozaustrojowym z dostępu aortotomii, przez zastawkę aortalną. Dostęp ten zapewnia wystarczającą wizualizację segmentów podstawnych i niekiedy środkowo-komorowych, ponadto umożliwia wykonanie dodatkowych zabiegów na przednim płatku mitralnym. U powyżej 97% pacjentów izolowana miektomia jest wystarczającym postępowaniem chirurgicznym. Nawrót gradientu w LVOT występuje u około 6% pacjentów i jest on zwykle skutkiem niedostatecznej resekcji mięśnia. Aby zapobiec nawrotowi zwężenia część z centrów leczenia kardiomiopatii wykonuje dodatkowe zabiegi na przednim płatku zastawki mitralnej, który jest zwykle wydłużony u pacjentów z HCM. Najbardziej rozpowszechnione są dwie techniki plastyki przedniego płatka: plikacja w segmencie A2 i druga technika polegająca na wszyciu łaty osierdziowej w centralną jego część. Jak dotąd obie te techniki nie zostały ze sobą porównane, jak również nie została udowodniona zasadność ich wykonywania w szerokiej grupie pacjentów.

Hipoteza badawcza i cel pracy

Hipoteza

Hipoteza 1.: Adekwatna redukcja gradientu w LVOT do wartości < 30 mmHg w drodze odpływu lewej komory po leczeniu operacyjnym metodą poszerzonej miektomii nie daje się przewidzieć na podstawie przedoperacyjnych wyników badań obrazowych oraz badania przedmiotowego.

Hipoteza 2.: Długość przedniego płatka zastawki mitralnej nie wpływa na skuteczność operacji poszerzonej miektomii ocenianej jako pooperacyjny gradient w LVOT < 30 mmHg.

Cel

Praca ma na celu analizę pacjentów z optymalnym (< 30 mmHg) i suboptymalnym (≥ 30 mmHg) gradientem w drodze odpływu lewej komory po operacyjnym leczeniu kardiomiopatii przerostowej metodą poszerzonej miektomii oraz analizę czynników mogących wpłynąć na wynik operacji.

Materiał i metodyka

W badaniu przeanalizowano 71 pacjentów operowanych z powodu kardiomiopatii zawężającej w latach 2012-2019. U wszystkich pacjentów dominował przerost w segmentach podstawnych, a zabieg poszerzonej miektomii został wykonany z dostępu aortotomii poprzez zastawkę aortalną. Przed zabiegiem pacjenci mieli wykluczoną istotną organiczną wadę zastawki mitralnej. Analizie poddano badania echokardiograficzne wykonane przed zabiegiem oraz wszystkie pooperacyjne wykonane w Narodowym Instytucie Kardiologii, zarówno w trakcie hospitalizacji, jak i ambulatoryjnie po wypisie ze szpitala, badania rezonansu magnetycznego wykonane przed zabiegiem oraz wywiady lekarskie zebrane w trakcie hospitalizacji i wizyt ambulatoryjnych. Analizowanymi zmiennymi była długość przedniego płatka mitralnego, wielkość pierścienia mitralnego, gradienty w drodze odpływu lewej komory przed i po operacji, niedomykalność zastawki mitralnej przed i po operacji, objętość końcowoskurczowa i końcoworozkurczowa, masa lewej komory oraz klasa NYHA przed i po operacji. Gradienty w LVOT oraz niedomykalność mitralna były największymi wartościami jakie stwierdzono podczas obserwacji pooperacyjnej. Pacjentów podzielono na dwie grupy według maksymalnego gradientu stwierdzonego w LVOT po operacji. Grupę pierwszą

stanowili chorzy, którzy nie odpowiedzieli optymalną redukcją gradientu na leczenie (gradient w LVOT ≥ 30 mmHg), grupę drugą stanowili chorzy z optymalnym spadkiem gradientu w LVOT po operacji do wartości < 30 mmHg. Utworzone grupy porównano pod względem badanych zmiennych.

Wyniki

Zabieg operacyjny spowodował istotny spadek gradientu w drodze odpływu lewej komory zarówno w całej badanej populacji p = 0,018 jak i grupie z optymalną p < 0,001 i suboptymalną p < 0,001 redukcją gradientu. Pacjenci z pooperacyjnym gradientem < 30 mmHg mieli istotnie dłuższy płatek przedni zastawki mitralnej p = 0,04. Zarówno w całej populacji, jak i w grupach odnotowano istotną redukcję objawów klinicznych wyrażonych według klasyfikacji NYHA p < 0,001, obie grupy nie różniły się rozkładem klas NYHA przed p = 0,650 i po zabiegu p = 0,337. W całej populacji odnotowano istotną redukcję niedomykalności zastawki mitralnej Z = 5,13; p < 0,001. Pacjenci z optymalną redukcją gradientu mieli wyjściowo istotnie mniejszą objętość końcoworozkurczową indeksowaną do BSA p = 0,03.

Wnioski

Pacjenci po zabiegu operacyjnym metodą poszerzonej miektomii z optymalnym gradientem w drodze odpływu lewej komory (< 30 mmHg) mieli istotnie dłuższy przedni płatek zastawki mitralnej oraz wyjściowo charakteryzowali się niższą objętością końcoworozkurczową lewej komory indeksowaną do BSA niż pacjenci z suboptymalnym gradientem w LVOT (≥ 30 mmHg). Nie stwierdzono istotnej statystycznie różnicy w zakresie klas NYHA i niedomykalności zastawki mitralnej przed i po zabiegu między grupami.

11. Summary

Introduction.

Hypertrophic cardiomyopathy is the most common congenital heart disease and cause of death among young adults. Although it is caused by autosomal dominant mutations some patients may be asymptomatic throughout their life. Morphologically it appears as hypertrophy of myocardium most frequently in the basal interventricular septum. Even two thirds of patients may present itself with high gradient in left ventricular outflow tract at rest or after provocation. Elevated LVOT gradient is one of the sudden cardiac death risk factor and contributes to development of heart insufficiency symptoms. The mainstay of treatment are β-blockers and calcium channel blockers. Symptomatic patients despite pharmacological therapy and with elevated LVOT gradient over 50 mmHg are potential candidates for invasive treatment, surgical myectomy or percutaneous ablation. Because of predictable outcome of surgery and good long-term results surgical myectomy should be preferred over percutaneous intervention, which find its place among adult patients with prohibitive surgical risk. The majority of myectomies are performed through aortotomy. This approach enables acceptable visualisation of basal and in some cases mid-ventricular segments. Anterior mitral leaflet is also achievable in this modality. In over 97% of treated patients extended myectomy is sufficient surgical treatment. Recurrence of LVOT gradient occurs in about 6% of patients mostly because of insufficient resection of myocardium. To prevent this dismal and unforeseeable clinical outcome some HCM centers propose anterior leaflet reconstruction to minimise risk of SAM of usually elongated leaflet. Currently the most widespread techniques of AML reconstruction are plication or placing pericardial patch in A2 segment. There is a lack of direct comparison of this two concepts neither there is a lack of sufficient proof of its utility.

Hyphothesis and aim of the study.

Hypothesis 1.: Optimal LVOT gradient (< 30 mmHg) after extended myectomy cannot be predicted with imaging techniques nor clinical status.

Hypothesis 2.: Anterior mitral leaflet length does not impact the optimal result of surgical treatment of hypertrophic cardiomyopathy with extended myectomy.

The aim of the study is to analyse two group of patients with hypertrophic cardiomyopathy after surgical treatment with extended myectomy: with optimal (< 30 mmHg) and suboptimal (≥ 30 mmHg) gradinet in the left ventricle outflow tract and to look for factors that might predict the reduction of elevated LVOT gradient.

Material and methods.

We analysed 71 patients who suffered from HCM with LVOT obstruction and were operated on in The National Institute of Cardiology in Warsaw from 2012 to 2019. Hypertrophy was predominantly localised in basal segments and all patients were operated via aortic valve approach. Mitral valve insufficiency was preoperatively judged as functional due to systolic anterior motion of AML. We analysed echocardiograms performed before surgery and each done afterwards during hospital stay and ambulatory visits, in the same way we analysed clinical status recorded during medical visits. Each analysed MRI study was performed before surgery. Analysed variables were anterior mitral leaflet length, mitral annulus diameter, maximal LVOT gradient registred before surgery and during follow-up, the highest grade of mitral insufficiency registred before surgery and during follow-up, left ventricle end-diastolic and and-systolic volume, left ventricle mass and clinical status expressed as NYHA class. Patients were divided according to maximal LVOT gradient registred in follow-up into two groups: responders with gradient < 30 mmHg and patients who did not respond optimally with gradient ≥ 30 mmHg. Both groups were subsequently compared using above mentioned variables.

Results.

Significant drop in maximal LVOT gradient after surgery was noted in both, all analysed patients $p = 0,018$ and in subgroups: with optimal $p<0,001$ and suboptimal response $p<0,001$. The group of patients with LVOT gradient less than 30 mmHg had significantly longer anterior mitral leaflet $p=0,04$. After surgery significant improvement in NYHA class was noted in whole patients $p < 0,001$ and in subgroups: responders $p<0,001$, non responders $p<0,001$. Subjects in subgroups did not differ in NYHA class improvement before $p = 0,650$ and after surgery $p = 0,337$. There was a significant drop in the grade of mitral insufficiency $Z = 5,13$; $p < 0,001$. Patients with optimal response had lower end-diastolic volume indexed to BSA at baseline than patients with suboptimal decrease of gradient $p=0,03$.

Conclusions.

Patients with postoperative left ventricular outflow tract gradient less than 30 mmHg had longer anterior mitral leaflet and had lower end-diastolic volume indexed to BSA than those with LVOT gradient equal or more than 30 mmHg. Patients in analyzed groups did not differ significantly in term of NYHA class and grade of mitral regurgitation before and after surgery.

12. Spis tabel

Tabela 1. Podsumowanie badań przedstawiających chorobowość i częstość występowania kardiomiopatii przerostowej.

Tabela 2. Struktura płci pacjentów.

Tabela 3. Struktura wieku pacjentów.

Tabela 4. Farmakoterapia.

Tabela 5. Dodatkowe obciążenia w badanej populacji.

Tabela 6. Zmienne niezależne: dane echokardiograficzne.

Tabela 7. Zmienne niezależne: dane rezonansu magnetycznego.

Tabela 8. Zmienne zależne: gradient maksymalny po operacji oraz redukcja gradientu w LVOT.

Tabela 9. Niedomykalność zastawki mitralnej przed leczeniem operacyjnym.

Tabela 10. Niedomykalność zastawki mitralnej po leczeniem operacyjnym.

Tabela 11. Porównanie klas NYHA przed i po zabiegu w badanej populacji.

Tabela 12. Porównanie grup – płeć.

Tabela 13. Porównanie wieku pacjentów w grupach.

Tabela 14. Porównanie zmiennych echokardiograficznych.

Tabela 15. Porównanie zmiennych rezonansu magnetycznego.

Tabela 16. Porównanie gradientów wewnątrz grup.

Tabela 17. Porównanie gradientów w LVOT pomiędzy grupami.

Tabela 18. Niedomykalność zastawki mitralnej przed operacją.

Tabela 19. Niedomykalność zastawki mitralnej po operacji.

Tabela 20. Klasy NYHA przed leczeniem operacyjnym.

Tabela 21. Klasa NYHA po leczeniu operacyjnym.

Tabela 22. Stopień redukcji klas NYHA, porównanie grup.

13. Spis rycin

Rycina 1. Różnorodna etiologia kardiomiopatii przerostowej; Większość przypadków HCM u młodzieży i dorosłych wynika z mutacji genów białek sarkomeru (1).

Rycina 2. Etiologia kardiomiopatii przerostowej wg wytycznych ACCF/AHA (23).

Rycina 3. Miektomia z dostępu przez zastawkę aortalną. Źródło własne.

Rycina 4. Miektomia z dostępu przez zastawkę aortalną. Źródło własne.

Rycina 5. Miektomia z dostępu przezkoniuszkowego. Źródło własne.

Rycina 6. Plikacja przedniego płatka zastawki mitralnej, dostęp przez zastawkę aortalną. Źródło własne.

Rycina 7. Łata wszyta w przedni płatek mitralny (97).

Rycina 8. Łata wszyta w przedni płatek mitralny (98).

Rycina 9. Plastyka aparatu podzastawkowego (99).

Rycina 10. Patologiczny układ nici ścięgnistych (93).

Rycina 11. Rozkład niedomykalności zastawki mitralnej w całej populacji przed i po zabiegu.

Rycina 12. Rozkład klas NYHA przed i po zabiegu w badanej populacji.

Rycina 13. Rozkład niedomykalności mitralnej w grupie pacjentów z optymalną redukcją gradientu w LVOT.

Rycina 14. Rozkład niedomykalności mitralnej w grupie pacjentów z suboptymalną redukcją gradientu w LVOT.

Rycina 15. Rozkład klas NYHA w grupie pacjentów z optymalną redukcją gradientu w LVOT.

Rycina 16. Rozkład klas NYHA w grupie pacjentów z suboptymalną redukcją gradientu w LVOT.